ФАВОРИТ УСПІХУ 2011

ФАВОРИТ УСПІХУ 2013

НЕЙРОВІТАН®

Вітаміни спеціально для нервів



НЕЙРОВІТАН®

Збалансований комплекс вітамінів групи В

- дозволяє досягати вищого рівня тіаміну в тканинах, ніж застосування водорозчинної форми тіаміну[1]
- еволюційно обгрунтований шлях надходження вітамінів в організм пацієнта на відміну від ін'єкційного введення[2]

1 – Abe I., Hosino K. Pharmacokinetic Interactions and Clinical Applications of TATD
2 – Рінчук С.М., Уніч І. І., Бузин І.І., Гожко С.В. Патогенетичні бази синдрому попереково-крижового болю у хворих по їх лікування з використанням вітамінів групи В / Новини медицини і фармації. — 2008. — №16. — с. 18-20.

Скорочена інструкція для медичного застосування препарату Нейровітан.

Склад: 1 таблетка містить окстотіаміну 25 мг, рибофлавіну 2,5 мг, піридоксину гідрохлориду 40 мг, цианокобаламіну 0,25 мг. Фармакотерапевтична група. Комплекси вітамінів групи В без добавок. Код АТС А11Е А. Показання для застосування. Лікування захворювань нервової системи: невритів, полінейропатії, діабетичні невритів, невралгія, ішіалгія, міжребрина невралгія, невралгія тройчастого нерва, парестезія, периферичні нейропаралічі, паралічі лицьового нерва, люмбаго, артралгія та міалгія. Спосіб застосування та дози. Застосовують внутрішньо дорослим і дітям старше 3 років. Дорослим та дітям старше 14 років призначають від 1 до 4 таблеток на добу. Дітям віком 3 - 7 років призначають 1 таблетку на добу, віком 8 - 14 років - від 1 до 3 таблеток на добу. Вагітним призначають 1 таблетку на добу. В післяпологовий період, період годування груддю - від 1 до 2 таблеток на добу. Курс лікування – 2 - 4 тижні. Побічна дія. Можливі диспепсичні розлади, алергічні реакції у вигляді дерматиту при підвищеній чутливості до вітамінів групи В. Протипоказання. Підвищена чутливість до компонентів препарату. Дитячий вік до 3 років.

Р.п.: №UA/7433/01/01.

МЕГАКОМ
Сприяємо здоров'ю

З повною інформацією про препарат можна ознайомитись в інструкції для медичного застосування.
Для розміщення у спеціалізованих виданнях, призначених для медичних установ та лікарів, а також для розповсюдження на семінарах, конференціях, симпозіумах з медичної тематики. Матеріал призначений виключно для спеціалістів охорони здоров'я.

Витаминодефицитные состояния в неврологии

Хорошо известна роль витаминов группы В в обеспечении трофики и функций нервной системы. Клинические проявления гиповитаминозов B_1, B_6, B_{12} часто напоминают дегенеративные и даже сосудистые заболевания головного мозга. Примерами такой мимикрии стали клинические случаи, описанные ниже.

Дефицит витамина B_{12} с нейровизуализационными признаками болезни мотонейрона

W.B. Pinto и соавт. из неврологического отделения Федерального университета г. Сан-Паулу (Бразилия) описали случай 45-летнего мужчины, который обратился к неврологу с жалобами на прогрессирующие нарушения походки и поведения. Симптомы беспокоили в течение последних 2 мес. При объективном обследовании выявлены снижение вибрационной чувствительности и пирамидные нарушения. В крови определяется низкий уровень витамина B_{12} – 120 пг/мл при нормальных значениях от 200 пг/мл. На МРТ головного мозга – признаки поражения кортикоспинальных путей (рис. 1). Заместительная терапия цианокобаламином привела к быстрой нормализации двигательных и когнитивных функций.

Известно, что гиповитаминоз B_{12} может манифестировать различными неврологическими синдромами. При B_{12}-дефицитной энцефалопатии обычно наблюдаются неспецифические изменения белого вещества (K. Sudo, K. Tashiro, 2008). В данном случае изменения были очень похожи на картину болезни мотонейрона. Гиперинтенсивность сигнала от кортикоспинальных путей характерна для бокового амиотрофического склероза (Y.C. Lee et al., 2003). В данном случае при МРТ в режиме МТС патологических изменений не выявлено.

Pinto W.B. et al. Arq Neuropsiquiatr. 2014 Jan; 72 (1): 85.

Быстрое восстановление после ишемического инсульта на фоне терапии тиамином

Бариатрические операции для снижения массы тела являются высокоэффективным методом лечения морбидного ожирения. Однако диспепсия и нарушение всасывания питательных веществ после гастрэктомии могут приводить к витаминодефицитным состояниям. Израильские неврологи описали клинический случай неврологических нарушений, напоминающих острый ишемический инсульт, у пациента, который перенес рукавную гастрэктомию для снижения веса.

Клинический случай

Мужчина в возрасте 59 лет был госпитализирован с жалобами на слабость и нарушения чувствительности в левых конечностях. Симптомы впервые возникли 5 дней назад, по поводу чего он уже обращался в другую клинику. Там после спонтанного разрешения симптомов был установлен диагноз транзиторной ишемической атаки, назначены статины и ацетилсалициловая кислота. Однако через три дня симптомы вернулись. При обследовании выявлены левостороннее снижение мышечной силы и нарушения чувствительности с парестезиями и онемением левых конечностей, но без экстрапирамидных патологических рефлексов. При выполнении компьютерной томографии (КТ) и КТ-ангиографии мозговых артерий не обнаружено каких-либо отклонений. В анамнезе у пациента – ожирение, сахарный диабет 2 типа и эссенциальная гипертензия давностью 12 лет, которые разрешились после рукавной гастропластики. Операция была выполнена за 9 мес до появления неврологических симптомов. После операции пациент начал ежедневно заниматься физкультурой, но не принимал назначенных мультивитаминных препаратов.

Анализ крови: гемоглобин 136 г/л, средний объем эритроцита 85,4 фл, среднее содержание гемоглобина в эритроците 28,6 пг/дл, лейкоциты $8{,}34\times10^3$/мм^3, тромбоциты 227×10^3/мм^3. Уровни витамина B_{12} и фолиевой кислоты находились в пределах нормы – 380 пг/мл и 12,6 нг/мл соответственно. Гормоны щитовидной железы в пределах нормы. Международное нормированное отношение 1,37; частичное тромбопластиновое время 32,1 с, Т-тропонин (маркер повреждения миокарда) – в пределах нормы (0,001 нг/мл).

Концентрация витамина B_1 не определялась, но авторы заподозрили дефицитное состояние, и пациенту были назначены внутривенные инфузии тиамина по 100 мг/сут. Уже по окончании первой инфузии наблюдался эффект «на конце иглы»: пациент заявил, что все его симптомы исчезли и он отлично себя чувствует. Терапию витамином B_1 продолжили еще на 1 нед, кроме того, назначили витамины B_6, B_{12} и фолиевую кислоту перорально. До выписки мужчина чувствовал себя хорошо, неврологический дефицит, парестезии и онемение в конечностях больше не появлялись.

Обсуждение

Авторы описали случай пациента, которому в двух больницах ставили диагноз острого цереброваскулярного заболевания по характерной симптоматике. Однако с учетом гастрэктомии в анамнезе была заподозрена энцефалопатия вследствие дефицита витамина B_1. Заместительная терапия тиамином вызвала драматическое восстановление нарушенных неврологических функций уже после первой инфузии. Подобные нарушения ранее уже были описаны после шунтирующих и резекционных операций у пациентов, которые не принимали витаминные комплексы для коррекции последствий мальдигестии после вмешательства. Спектр неврологических нарушений, связанных с дефицитом витамина B_1, включает энцефалопатию Вернике-Корсакова, болезнь бери-бери, синдром Джулиана-Барре, а также полинейропатии (J.Y. Choi et al., 2004; S. Sekiyama et al., 2005; A.L. Kuhn et al., 2012). У большинства пациентов витаминодефицитное состояние проявляется в первые 6-10 мес после операции неспецифическими симптомами, что затрудняет своевременную диагностику. Обычно возникают мышечная слабость, гипорефлексия, ощущение онемения конечностей, реже – нейропатическая боль и судороги. В представленном здесь клиническом случае симптомы также напоминали правополушарный инсульт, но на КТ признаки сосудистой катастрофы не определялись.

Blum A. et al. Isr Med Assoc J. 2014 Aug; 16 (8): 518-9.

Церебральная атрофия вследствие гиповитаминоза B_{12} у годовалого ребенка

Дефицит витамина B_{12} – редкая, но легко устранимая причина задержки развития грудных детей – обычно связана с гиповитаминозом у кормящих матерей. Пернициозная анемия у матери или ее вегетарианское питание приводят к дефициту кобаламина в грудном молоке, а других источников витаминов ребенок до введения прикорма не имеет. Похожий случай недавно описали педиатры из Турции.

Клинический случай

Двенадцатимесячный мальчик поступил в педиатрическую клинику с жалобами родителей на задержку роста и развития. Анамнез беременности и родов без особенностей, ребенок был рожден в срок с массой тела 3500 г. До 6-месячного возраста развивался нормально, но затем родители начали замечать, что он не набирает вес и стал менее активным. До поступления находился исключительно на грудном вскармливании. Мать в течение многих лет придерживается вегетарианской диеты.

На момент осмотра рефлексы и функции черепных нервов в норме. Ребенок сонный, не улыбается и не следит за объектами в поле зрения, отмечается гипотония мышц. Масса тела 8600 г и рост 71 см соответствуют 10-25-му перцентилю, окружность головы 45,5 см – 25-му перцентилю. Других отклонений не выявлено, кроме покраснения и небольших трещин кожи в уголках рта и глазных щелей.

Гемоглобин 88 г/л; гранулоциты $6{,}02\times10^3$/мм^3; тромбоциты 308×10^3/мм^3. Средний объем эритроцита 97,3 фл (референтные значения от 80 до 96 фл); ретикулоциты 6×10^3/мм^3; эритроциты $2{,}63\times10^6$/мм^3; гематокрит 21,3%. Отмечается гиперсегментация нейтрофилов. Уровень кобаламина в крови 117 пг/мл (референтные значения 211-911 пг/мл), фолиевой кислоты – 13,85 нг/мл (референтные значения 3,1-20 нг/мл). Уровни железа и ферритина в норме, анализ мочи без отклонений.

На МРТ головного мозга – атрофия коры и расширение субарахноидальных пространств (рис. 2). У матери ребенка уровень гемоглобина 122 г/л; средний объем эритроцита 104,5 фл; уровень кобаламина в крови 232 пг/мл.

На основании клинических и характерных лабораторных данных (макроцитоз, сниженный уровень кобаламина, гиперсегментация нейтрофилов) у ребенка диагностирована мегалобластная анемия вследствие дефицита витамина B_{12}. Внутримышечные инъекции 1 мг кобаламина привели к значительному улучшению неврологических функций, нормализации динамики роста и развития. Уже через три дня после первой инъекции ребенок снова улыбался, стал более активным, появился тонус в мышцах. Гематологические показатели постепенно улучшались, начиная со 2-й недели терапии. На контрольной томографии через 3 мес признаков церебральной атрофии больше не наблюдалось (рис. 3). В дальнейшем ребенок развивался нормально и в 18 мес начал ходить. В этом же возрасте прекратили терапию кобаламином.

Обсуждение

Основным последствием длительного дефицита витамина B_{12} у взрослых и детей является макроцитарная анемия. Неврологические признаки при гиповитаминозе у грудных детей обычно появляются на 4-12-м месяце в виде задержки развития или потери ранее приобретенных навыков, сонливости, гипотонии. Реже появляются судороги, тремор, миоклонус, хореоатетоз. В данном случае успела развиться атрофия коры головного мозга. Предотвратить гиповитаминоз помогает дополнительный прием витамина B_{12} матерью во время беременности и грудного вскармливания. Если же тяжелые последствия для нервной системы ребенка уже наступили, необходимо немедленно начинать заместительную терапию. Обычно неврологические симптомы разрешаются в первые дни лечения, но отдаленный прогноз в отношении психомоторного развития ребенка зависит от исходной тяжести состояния (S.M. Graham et al., 1992; U. von Schenck et al., 1997).

Витаминодефицитное состояние следует заподозрить во всех случаях при появлении неврологических симптомов детей первых лет жизни, особенно если они возникают на фоне задержки роста, развития и анемии.

Kocaoglu C. et al. J Health Popul Nutr. 2014 Jun; 32 (2): 367-371.

Подготовил ***Дмитрий Молчанов***

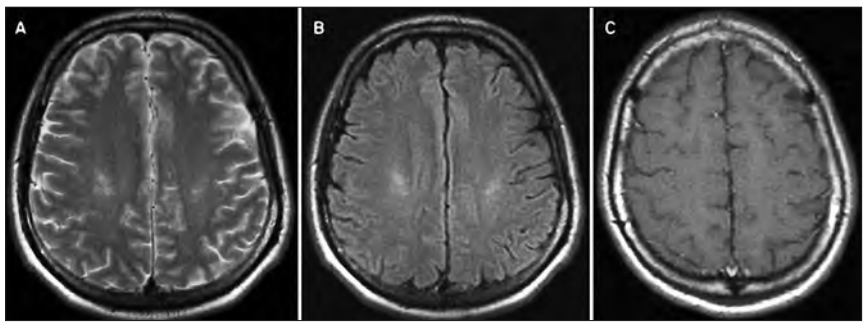

Рис. 1. А – аксиальный скан в режиме Т2-взвешенных изображений. В – аксиальный скан в режиме FLAIR. Видны множественные гиперинтенсивные очаги в проекциях кортикоспинальных трактов – изменения, характерные для болезни мотонейрона. С – аксиальный скан в режиме МТС нормальный, контрастного усиления сигнала не наблюдается

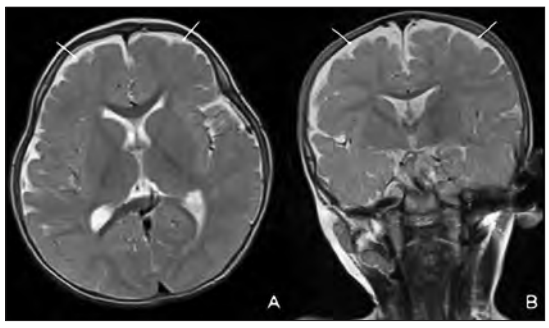

Рис. 2. МРТ головного мозга ребенка. На аксиальном (А) и фронтальном (В) срезах в режиме Т2-взвешенных изображений выраженная атрофия коры больших полушарий с увеличением борозд и расширением субарахноидальных пространств

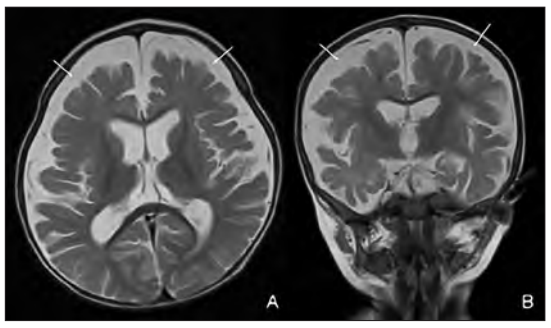

Рис. 3. Полная нормализация МРТ картины в режиме Т2-взвешенных изображений через 3 мес после начала терапии кобаламином