Т.В. Марушко, д. мед. н., професор, завідувач кафедри педіатрії № 2Національної медичної академії післядипломної освіти ім. П.Л. Шупика,**Є.Ю. Марушко**, ДУ «Науково-практичний медичний центр дитячої кардіології та кардіохірургії МОЗ України», м. Київ

Принципи ультразвукового обстеження опорно-рухового апарату у дітей

Ультразвукове дослідження (УЗД) посідає провідні позиції в діагностичному арсеналі дитячих кардіоревматологів, оскільки надає можливість обстеження та динамічного спостереження стану скелетно-м'язової та серцево-судинної систем. У деяких випадках УЗД – це основний метод діагностики патології (синовіту, ентозиту, міозиту, легаментиту, бурситу, перикардиту, ендокардиту та ін.).

Т.В. Марушко

Метод УЗД ґрунтується на побудові зображення досліджуваних структур на основі обробки відбитих від них ультразвукових (УЗ) променів. Зараз у сонографії використовують 4 режими – М- і В-режими, режим тканинної гармоніки та 3D-зображення. М-режим – одновимірне зображення, зміни якого розгортаються на часовій шкалі. В-режим – двовимірне зображення структур під датчиком, що відображається в реальному часі. Режим тканинної гармоніки нагадує В-режим та використовується для покращення контрастності зображення тканин, проте має певні обмеження щодо використання паралельно із кольоровим картуванням. 3D-режим дозволяє отримати тривимірне зображення структур під датчиком та спостерігати його зміни в реальному часі. У разі проведення УЗД опорно-рухового апарату переважно використовують М-режим.

Додатково до вказаних режимів сонографії були розроблені методики на основі ефекту Доплера для кількісної та напівкількісної оцінки рухомих структур. Принцип доплерографії (ДГ) полягає у збільшенні частоти хвилі, що відбивається від об'єкта, який рухається до приймача, та у зменшенні частоти відбитої хвилі, якщо об'єкт віддаляється. Визначаючи кількісні зміни частоти відбитого УЗ-променя, можна вирахувати напрям та швидкість руху досліджуваного об'єкта. Існує кілька режимів ДГ: постійнохвильовий доплерівський режим (CW) та імпульсний доплерівський режим (PW) – це графічні зображення сумарного профілю швидкостей вздовж усього променя та профілю швидкостей із вказаної глибини УЗ-променя відповідно. Ці режими застосовують для визначення кількісних показників кровотоку при доплерехокардіографії та ДГ судин. Режим швидкісного кольорового доплерівського кодування ґрунтується на загальних доплерографічних принципах, але при його використанні на сірій шкалі зображення В-режиму рухомі точки стандартно зафарбовуються у червоний колір, якщо вони рухаються у напрямку до датчика, та у синій, якщо вони віддаляються від нього. При цьому інтенсивність та яскравість кольору – прямо пропорційні до величини швидкості об'єктів, що дозволяє добре візуалізувати внутрішньосерцеві потоки крові та кровотік у магістральних та середніх за діаметром судинах, вказуючи їх напрям. У режимі енергетичного кольорового доплерівського кодування (ЕКДК) реєструють не кількісні характеристики швидкостей, а інтенсивність сигналів зі зміненою через ефект Доплера частотою. Завдяки ЕКДК не можна отримати дані щодо напряму руху крові та його швидкісних характеристик, але цей метод – більш чутливий щодо встановлення низьких швидкостей, наприклад, кровотоку в дрібних судинах. Оскільки в місцях запалення м'яких тканин опорно-рухового апарату (ентезити, теносиновіти, проліферація синовіальної оболонки тощо) посилюється кровотік та знижується інтенсивність васкуляризації, ЕКДК є стандартом візуалізації цих змін, які прямо корелюють з активністю запального процесу, та використовується для моніторингу результатів лікування.

Оскільки в сонографії та ДГ досліджувані об'єкти розташовуються по-різному, були розроблені різні за функціонуванням УЗ-датчики (конвексний, лінійний, секторальний та векторний; модифіковані – вагінальний, черезстравохідний тощо). При УЗД опорно-рухового апарату більшість досліджуваних структур розташовані близько до поверхні та здебільшого – паралельно до шкіри. Саме тому для обстеження цих ділянок, як правило, використовують лінійні датчики з частотою 7,5-20 МГц, які дають змогу добре візуалізувати паралельні до шкіри поверхневі структури, та проводять ЕКДК для виявлення посилення кровотоку в місцях запалення.

УЗД не заміняє інші методи обстеження пацієнтів із ураженням опорного-рухового апарату, але має переваги порівняно з іншими методами. Так, рентгенографія дозволяє добре відобразити кісткові структури, об'єм їх візуалізації може бути досить великим, але зображення є статичним, кількість проекцій обмеженою, м'які тканини практично не візуалізуються, окрім того, рентгенівське опромінення є шкідливим, тому частота проведення дослідження суворо обмежена. Комп'ютерна томографія (КТ) і магнітно-резонансна томографія (МРТ) візуалізують всі структури пошарово, при цьому перший метод особливо важливий для візуалізації кісткової тканини, а другий – м'яких тканин, рідин, набряку. МРТ визнано золотим стандартом діагностики випоту в суглобі, синовіту і патології суглобового хряща. Проте це дослідження не є загальнодоступним, підготовка та проведення потребують значних витрат коштів та часу, діти раннього віку потребують премедикації, зрізи проводяться в заданих проекціях (тривимірна реконструкція, що дозволяє візуалізувати структури під будь-яким кутом, – технологія, яку нечасто використовують), зображення є статичним, навантажувальні тести провести неможливо, для їх інтерпретації потрібен відповідний спеціаліст. Окрім того, КТ супроводжується променевим навантаженням, оскільки є рентгенівським методом, тому показання для його проведення у дітей дуже обмежені.

УЗД опорно-рухового апарату дозволяє провести детальну візуалізацію досяжних для УЗ-променів структур кістково-м'язової системи (доведено, що у разі дослідження архітектоніки поверхнево розташованих сухожилків та зв'язок цей метод дозволяє отримати більш точні дані навіть порівняно з МРТ), а також оцінку ступеня васкуляризації патологічного локусу. При цьому дослідник може в реальному часі пересувати датчик, змінюючи кут візуалізації, для покращення якості зображення, проводити різні навантажувальні тести для більш достовірної діагностики патології (виявлення прихованого синовіту, надривів та розривів волокнистих структур тощо).

Сьогодні метод УЗД є широко застосовуваним, високоінформативним і швидким у використанні (дозволяє за короткий проміжок часу дослідити велику кількість суглобів), що має важливе значення для обстеження дітей з ювенільним ревматоїдним артритом (ЮРА). Так, Wakefield та співавт. (2004) та Haslam та співавт. (2010) показали, що серед дорослих пацієнтів із ревматоїдним артритом (РА) та дітей з ЮРА при скринінговому УЗ-обстеженні у третини хворих виявляють УЗ-ознаки синовіту в суглобах, які клінічно інтактні. Здебільшого це були дрібні суглоби кистей. Деяким пацієнтам було встановлено інший діагноз – поліартрит. Внаслідок цього змінилася тактика лікування ЮРА. Ці дослідження показали, що УЗД опорно-рухового апарату є цінним доповненням до методів клінічного обстеження пацієнтів з артритами.

При проведенні УЗД опорно-рухового апарату оператором необов'язково має бути лікар УЗ діагностики. За кордоном загальнопоширеною є практика, коли УЗД опорно-рухового апарату ревматологічним хворим проводить ревматолог, який отримав спеціалізацію з УЗД. Деякі зарубіжні спеціалісти навіть висловлюють таку думку: «УЗД опорно-рухового апарату – це стетоскоп у руках ревматолога». Крім того, за умови дотримання регламенту проведення УЗД відсутні достовірні дані щодо шкідливого впливу УЗ-випромінювання на організм пацієнта, що дає можливість часто проводити обстеження з метою моніторингу результатів лікування.

Проте, незважаючи на вказані переваги, УЗД опорно-рухового апарату має низку обмежень, з яких основними є такі:

- кісткові утвори є непроникними для УЗ-променів, а отже, структури, що знаходяться за кістками (наприклад, хрестоподібні зв'язки в коліні, частина суглобового хряща, внутрішньосуглобовий простір тощо), та внутрішню структуру самих кісток неможливо оцінити за допомогою УЗД;
- товщина підшкірної клітковини – це фактор, що безпосередньо впливає на якість візуалізації (так, у людей із високим індексом маси тіла якість зображення може бути незадовільною);
- довжина датчика по довгій вісі обмежує максимально можливий об'єм візуалізації. Цю проблему частково вирішено в сучасних УЗ-апаратах за допомогою впровадження методу панорамної реконструкції, який передбачає проведення повздовжньої сумації отриманих зображень в одне при поступовому пересуванні датчика по поверхні шкіри в напрямку його довгої вісі.

Врахувавши всі наведені вище переваги та недоліки цього методу, Kane та співавт. (2004) в узагальнюючому огляді запропонували перелік показань для проведення УЗД опорно-рухового апарату в ревматології (табл. 1).

Раніше слабким місцем УЗД опорно-рухового апарату була суб'єктивна інтерпретація оператором отриманого зображення. Метод вимагав стандартизації. Сьогодні як у дорослій, так і в дитячій ревматології активно накопичуються наукові дані щодо формалізованих критеріїв патології. Так, у 2004 р. створено групу спеціалістів з УЗ діагностики EULAR/OMERACT ultrasound group для узагальнення доказової бази УЗД опорно-рухового апарату. Ця група опублікувала визначення основних ультрасонографічних понять у ревматології, які подано нижче.

Синовіальний випіт – патологічний гіпоехогенний або анехогенний вміст (відносно підшкірної жирової клітковини, але інколи ізо- або навіть гіперехогенний) у порожнині суглоба, який зміщується та стискається датчиком та в якому не виявляються доплерівські сигнали при ЕКДК.

Гіпертрофія синовіальної оболонки – патологічна гіпоехогенна (відносно підшкірної жирової клітковини, але інколи ізо- або навіть гіперехогенна) тканина, яка розташована у порожнині суглоба, не зміщується та практично не стискається при компресії датчиком та в якій можуть виявлятися доплерівські сигнали при ЕКДК.

Кісткові ерозії при РА – уривчастість контуру внутрішньосуглобової частини кісток, що візуалізується у двох перпендикулярних площинах сканування.

Теносиновіт – гіпо-/анехогенне потовщення тканини всередині сухожильної піхви з випотом або без нього, що візуалізується у двох перпендикулярних площинах сканування, в якій може виявлятися доплерівський сигнал при ЕКДК.

Ентезопатія/ентезит – патологічно гіпоехогенна (через втрату нормальної волокнистої архітектури) структура та/або потовщення сухожилка/зв'язки в місці їх проникнення в кістку (ентезис) (у деяких випадках можуть містити гіперехогенні включення, які є кальцифікатами), що візуалізуються у двох перпендикулярних площинах сканування, в цьому локусі можуть виявлятися доплерівські сигнали та/або кісткові зміни в ділянці ентезису (ентезофіти, ерозії, нерівності кісткового контуру).

В Україні щодо синовіту переважно вживають таку термінологію: за наявності ізольованого суглобового випоту синовіт визначається як ексудативний, у разі його поєднання з гіпертрофією синовіальної оболонки – ексудативно-проліферативний. Окрім того, ЮРА часто зумовлює деструктивні та дегенеративні зміни у суглобах, особливо при поліартикулярному варіанті хвороби. Якщо виявлено поєднання кількох ознак, таких як порушення цілісності чи зниження висоти суглобового хряща, ознаки дегенерації суглобових структур (наприклад, менісків у колінному суглобі чи склерозу тіла Гофа), УЗ-ознаки звуження суглобової щілини (виявляється шляхом порівняння з контрлатеральною стороною при асиметричному артриті), кісткових ерозій чи нерівності кортикального шару, в заключенні можна констатувати наявність УЗ-ознак вторинного остеоартрозу.

Критерії EULAR/OMERACT ultrasound group для градації синовіту в дорослих наведено в таблиці 2.

Загалом за умови використання сучасних УЗ-сканерів із чутливим ЕКДК доплерівська оцінка ступеня посилення кровотоку в синовії – це чутливий метод визначення активності синовіту. Як зазначають більшість авторів, на основі комплексної оцінки синовії за «сірою шкалою» УЗД та ЕКДК визначають стадію перебігу запалення в синовії при ЮРА (табл. 3).

Дані щодо анатомії суглобів та опис методики проведення УЗД опорно-рухового апарату не буде подано у цій статті. У таблиці 4 представлено стандартні УЗ-доступи, рекомендовані робочою групою EULAR з питань УЗД опорно-рухового апарату.

Подані вище визначення і критерії діагностики та оцінки різних патологічних станів, рекомендовані робочою групою EULAR/OMERACT, є універсальними, але вони створені для дорослих та не пройшли валідацію у дітей. Саме тому нижче ми узагальнимо дані літератури щодо застосування УЗД-критеріїв відносно норми та патології в дітей із ревматологічними захворюваннями окремо для різних суглобів (табл. 5).

Таблиця 1. **Показання для проведення УЗД опорно-рухового апарату в ревматології**

Діагностичний локус	Показання з доведеною ефективністю УЗД	Показання, щодо яких дослідження ефективності УЗД триває
Випіт	Діагностика випоту в суглобах, суглобових сумках та сухожилкових піхвах. Контроль аспірації випоту. Диференційна діагностика кістозних та солідних утворень, виявлення розриву кіст, їх фістул. Виявлення стиснення судинно-нервових пучків синовітом та кістами	Підвищення точності внутрішньосуглобових та внутрішньосумкових ін'єкцій
Синовіальна оболонка	Діагностика синовіальної проліферації та синовіту	Діагностика субклінічного синовіту. Диференціація активного та неактивного синовіту
Бурсити	Діагностика бурситів, проведення внутрішньосумкової аспірації та ін'єкцій	Диференційна діагностика справжнього ексудативного бурситу та запалення м'яких тканин (бурсит великого вертлюга або ентезит вертлюга без ексудації в бурсі)
Кістки	Візуалізація кісткових ерозій	Діагностика переломів, кісткових пухлин, періостальної патології
Зв'язки /сухожилки	Діагностика розриву зв'язок /сухожилків, лігаментитів /тендинітів, теносиновітів, ентезитів. Кальцифікуючі тендо-/лігаментопатії	Моніторування відповіді на терапію, проведення прицільних ін'єкцій у піхву сухожилка
Суглобовий хрящ	Візуалізація локальних чи генералізованих дефектів хряща, хондрокальцинозу	Моніторування товщини хряща та його гомогенності
М'язи	Діагностика розривів, гематом, пухлин, абсцесів, кальцифікатів	УЗД-супровід м'язової біопсії, аспірації гематом
Шкіра	Визначення товщини шкіри при склеродермії. Діагностика набряку підшкірної клітковини. Діагностика гіпертрофії, атрофії підшкірної клітковини, абсцесів, кальцифікатів, вузлів, пухлин	УЗД шкіри та підшкірної клітковини для визначення прогнозу склеродермії, моніторингу ефективності терапії
Судини	Виявлення посилення кровотоку в місцях запалення при ЕКДК, візуалізація морфології васкулярних структур	Діагностика васкулітів
Нерви	Вивчення морфології нервів, УЗД-супровід при проведенні блокади	Діагностика пухлин із нервової тканини, ураження нервів (наприклад, синдром зап'ясткового каналу)
Слинні залози	Визначення розмірів та морфології при синдромі Шегрена	Кореляція між даними УЗД та гістологічного дослідження

Таблиця 2. **Критерії EULAR/OMERACT ultrasound group для градації синовіту в дорослих із РА**

Ступені градації суглобового випоту за даними В-режиму УЗД	
0 ступінь	Випіт не виявляється
1 ступінь	Невелика кількість синовіального випоту
2 ступінь	Середня кількість синовіального випоту (незначне розтягнення суглобової капсули)
3 ступінь	Значна кількість синовіального випоту (значне розтягнення суглобової капсули)
Ступені градації гіпертрофії синовіальної оболонки за даними В-режиму УЗД	
0 ступінь	Гіпертрофії синовіальної оболонки не виявлено
1 ступінь	Мінімальні ознаки потовщення синовіальної оболонки (заповнює западину між двома периартикулярними кістками, не виходячи за лінію, що сполучає краї кісток)
2 ступінь	Потовщення синовіальної оболонки, що випинається за лінію, яка сполучає краї периартикулярних кісток, але не розповсюджується на діафізи цих кісток
3 ступінь	Потовщення синовіальної оболонки, що випинається за лінію, яка сполучає краї периартикулярних кісток, та розповсюджується на діафіз як мінімум однієї з цих кісток
Ступені градації доплерівських сигналів від синовіальної оболонки за даними ЕКДК	
0 ступінь	Сигналів не визначається
1 ступінь	До 3 поодиноких сигналів (у вигляді точок), або до 2 злитих сигналів, або до 1 злитого сигналу та 2 поодиноких*
2 ступінь	Доплерівські сигнали, що займають менше половини площі синовії
3 ступінь	Доплерівські сигнали, що займають більше половини площі синовії
Сумарна система градації синовіту	
0 ступінь (норма)	–
1 ступінь (помірний)	Мінімальний суглобовий випіт, мінімальна гіпертрофія синовії з можливим посиленням кровотоку в синовії не більше 1 ступеня
2 ступінь (середній)	1). Середній ступінь гіпертрофії синовії з можливим посиленням кровотоку в синовії не більше 2 ступеня 2). Мінімальна гіпертрофія синовії та посилення кровотоку в синовії 2 ступеня
3 ступінь (виражений)	1). Виражена гіпертрофія синовії з можливим посиленням кровотоку в синовії будь-якого ступеня 2). Мінімальна /середнього ступеня гіпертрофія синовії та посилення кровотоку в синовії 3 ступеня
Градація кісткових ерозій	
Невеликі	До 2 мм
Середні	2-4 мм
Великі	Більше 4 мм

** Поодинокі доплерівські сигнали можуть визначатися периартикулярно у здорових людей, саме тому оцінку кровотоку слід проводити виключно всередині капсули суглоба (P. Collado et al., 2007).*

Таблиця 3. **Критерії визначення стадії перебігу синовіту при ЮРА**

Стадія	Гіпертрофія синовії	Ознаки посилення кровотоку за даними ЕКДК
Активний синовіт	+	+
Неактивний синовіт	+	–
Ультразвукова ремісія	–	–

Таблиця 4. **Стандартні ультразвукові доступи для обстеження окремих суглобів згідно з рекомендаціями щодо проведення УЗД опорно-рухового апарату в ревматології (M. Backhaus et al., 2001)**

Суглоб	УЗ доступ
Плечовий	• Передній поперечний у нейтральному положенні руки • Передній поперечний при максимальній внутрішній ротації • Передній повздовжній • Передній повздовжній при максимальній внутрішній ротації • Бічний повздовжній у нейтральному положенні руки • Бічний повздовжній при максимальній внутрішній ротації • Задній поперечний зріз • Пахвовий повздовжній із піднятою рукою • Зріз акроміально-ключичного суглоба
Ліктьовий	• Передній плечопроменевий повздовжній • Передній плечоліктьовий повздовжній • Передній поперечний • Задній повздовжній • Задній поперечний • Бічний повздовжній при розігнутій у ліктьовому суглобі руці • Бічний повздовжній зріз при зігнутій у ліктьовому суглобі (на 90°) руці • Медіальний повздовжній
Променезап'ястковий	• Долонний повздовжній • Долонний поперечний • Дорсальний повздовжній (променевий) • Дорсальний повздовжній (серединний) • Дорсальний повздовжній (ліктьовий) • Дорсальний поперечний (променевий) • Дорсальний поперечний (ліктьовий)
Кульшовий	• Передній повздовжній • Передній поперечний • Бічний повздовжній
Колінний	• Наднадколінковий повздовжній • Наднадколінковий поперечний у нейтральному положенні • Наднадколінковий поперечний при максимальному згинанні • Піднадколінковий повздовжній • Піднадколінковий поперечний • Медіальний повздовжній • Латеральний повздовжній • Задній медіальний повздовжній • Задній латеральний повздовжній • Задній поперечний
Гомілковостопний	• Передній повздовжній • Передній поперечний • Навколокісточковий медіальний повздовжній • Навколокісточковий медіальний поперечний • Навколокісточковий латеральний повздовжній • Навколокісточковий латеральний поперечний • Задній поперечний • Задній повздовжній
Кисть	• Дорсальний поперечний • Дорсальний повздовжній • Долонний повздовжній • Долонний поперечний • Повздовжній зріз тенара • Поперечний зріз тенара • Повздовжній зріз гіпотенара • Поперечний зріз гіпотенара • Бічний повздовжній (проксимальних міжфалангових та I, II, V п'ястково-фалангових суглобів) • Медіальний повздовжній проксимальних міжфалангових суглобів
Стопа	Сканування у всіх доступах проводиться з проксимального у дистальному напрямку: • Підошовний поперечний • Підошовний повздовжній • Дорсальний поперечний • Дорсальний повздовжній • Латеральний (I та V пальці)

УЗД кульшових суглобів доцільно проводити для диференційної діагностики запальних захворювань у пацієнтів із синдромом Легга-Кальве-Пертеса. Ця хвороба належить до групи остеохондродисплазій, розвивається переважно у дітей у віці 3-14 років. Патогенетичною основою захворювання вважають порушення трофіки головки стегнової кістки, що призводить до її асептичного некрозу, імпресійного перелому та сплющення. Клінічні прояви, які включають біль у ділянці стегнового суглоба та неможливість опори на хвору ногу, розвиваються поступово. Рентгенографічні ознаки синдрому дебютують із розширення суглобової щілини, переходячи в ущільнення та сплощення голівки стегнової кістки. УЗД дає змогу виявляти ранні ознаки синдрому Легга-Кальве-Пертеса ще до появи рентгенологічних ознак. На стороні ураження суглобовий хрящ має більшу товщину, згідно з різними теоріями, через набряк, гіперплазію або сповільнення енхондрального окостеніння. При цьому може спостерігатися реактивний випіт у порожнині кульшового суглоба. На стороні ураження з часом відбувається атрофія м'язів стегна через спінальний рефлекс пригнічення їх тонусу при патології кульшового суглоба. УЗ-ознаки цієї патології можна виявити при поперечному УЗ-скануванні квадрицепса стегна по передній поверхні на рівні середини між колінним суглобом та передньою верхньою остю клубової кістки. Дослідження проводять із двох сторін, із мінімальним контактом датчика, щоб запобігти стисненню м'язів. Вимірюється передньо-задня відстань між переднім краєм квадрицепса та поверхнею стегнової кістки. У разі виявлення 3 критеріїв, перелічених у таблиці 6, можна констатувати наявність УЗ-ознак хвороби Легга-Кальве-Пертеса із чутливістю 71% та специфічністю 99% (S. Robben, 1999).

Діагностика кіст Беккера. Кіста Беккера являє собою розтягнуту випотом суглобову сумку колінного суглоба,

Продовження на стор. 44.

Т.В. Марушко, д. мед. н., професор, завідувач кафедри педіатрії № 2 Національної медичної академії післядипломної освіти ім. П.Л. Шупика, **Є.Ю. Марушко**, ДУ «Науково-практичний медичний центр дитячої кардіології та кардіохірургії МОЗ України», м. Київ

Принципи ультразвукового обстеження опорно-рухового апарату у дітей

Продовження. Початок на стор. 42.

що розташована по його задньо-медіальній поверхні в підколінній ямці або над медіальною голівкою m. gastrocnemius. Вона може бути одно- або багатокамерною, містить синовіальну рідину та сполучається із порожниною колінного суглоба через ніжку, що проходить між медіальною голівкою m. gastrocnemius та сухожилком напівсухожилкового м'яза. Це утворення може виникати на фоні запальних змін у суглобах, при різних типах дисплазії сполучної тканини у результаті мікротравм, а також у здорових дітей. H. Neubauer та співавт. (2011) при УЗД колінних суглобів діагностували наявність кіст Беккера майже у 60% дітей із хронічним артритами, у 60% дітей із синдромом гіпермобільності суглобів та у приблизно третини здорових дітей, які не мали будь-яких скарг щодо опорно-рухового апарату.

Таблиця 5. **УЗД-критерії патологічних змін кульшового суглоба**

Патологія	Критерії
Випіт	Найбільш достовірні • Сепарація листків капсули переднього суглобового простору ан-/гіпоехогенним вмістом більш ніж на 2 мм; чутливість і специфічність – майже 100% (S. Robben et al., 1999) • Випукла форма капсули; чутливість – 94%, специфічність – 91% (S. Robben et al., 1999) Додаткові • Збільшення висоти переднього суглобового простору на хворій стороні порівняно зі здоровою більш ніж на 2 мм (S. Robben et al., 1999) • Висота переднього суглобового простору більше 7,5 мм у дітей, зріст яких вище 100 см (W.K. Rohrschneider et al., 1996) Достовірні ознаки відсутності випоту (S. Robben et al., 1999) • Візуалізація лінії змикання листків капсули переднього суглобового простору • Увігнута форма переднього суглобового простору
Гіпертрофія синовіальної оболонки	Гістологічно доведено, що товщина синовіального шару капсули кульшового суглоба становить кілька клітин, тому він не візуалізується – в нормі та при ексудативному кокситі. За визначенням робочої групи EULAR/OMERACT, критерієм гіпертрофії синовії є наявність між фіброзними шарами капсули гіпоехогенної тканини (відносно підшкірної жирової клітковини, але інколи ізо- або навіть гіперехогенної), яка не стискається при компресії датчиком та в якій можуть виявлятися доплерівські сигнали
Патологія суглобового хряща	• Нечіткість, нерівність контурів, візуалізація дефектів хряща • Зниження висоти суглобового хряща на хворій стороні порівняно із здоровою більш ніж на 0,2 мм при асиметричному процесі (A. Castriota-Scanderbeg et al., 1995) • Зниження висоти суглобового хряща порівняно з референтними значеннями для віку і статі, наведеними A. Castriota-Scanderbeg et al. (1995) у дослідженні за участю здорових дітей (рис.1 та 2)

Таблиця 6. **УЗ-критерії хвороби Легга-Кальве-Пертеса (S. Robben, 1999)**

1. Висота суглобового хряща голівки стегнової кістки на стороні ураження на ≥0,5 мм більше порівняно зі здоровою стороною
2. Товщина м'язового шару квадрицепса стегна при зазначеній методиці сканування як мінімум на 3 мм менша порівняно зі здоровою стороною, що дозволяє констатувати УЗ-ознаки м'язової атрофії на стороні ураження
3. Наявність випоту в кульшовому суглобі на стороні ураження

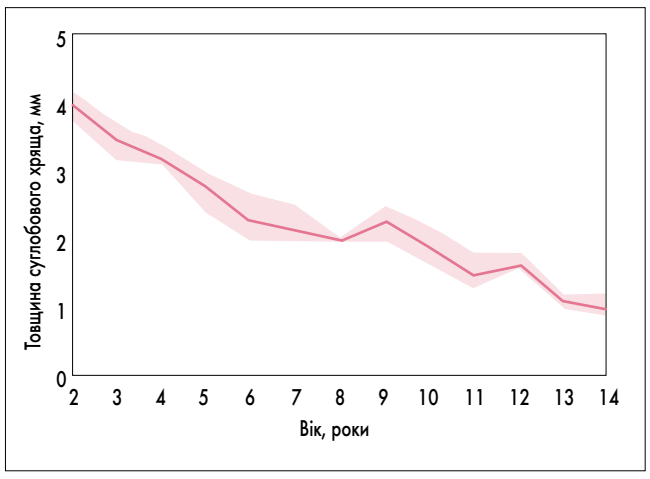

Рис.1. Товщина суглобового хряща голівки стегнової кістки (25-75 перцентилі) у хлопчиків залежно від віку (A. Castriota-Scanderbeg et al., 1995)

Це дослідження показало, що кісти Беккера можуть з'являтися та зникати у здорових дітей спонтанно та при невеликих розмірах і за відсутності клінічних проявів не потребують терапевтичного втручання. Кісту Беккера діагностують при проведенні УЗД колінного суглоба в задньому поперечному та медіальному повздовжньому доступах. При цьому вирішальною ознакою, що дозволяє майже із 100% точністю діагностувати це утворення (E.E. Ward et al., 2000), є візуалізація ніжки кісти, що проходить у напрямку до суглобової щілини між медіальної голівкою m. gastrocnemius та сухожилком напівсухожилкового м'яза.

При обстеженні дефігурованого гомілковостопного суглоба у дітей з ЮРА слід враховувати результати дослідження M.E. Rooney та співавт. (2009), яке показало, що при УЗД у таких випадках ізольований синовіт виявляється лише у третині випадків, ще в третині випадків – поєднання синовіту і теносиновіту, а в 30% – теносиновіт. Саме тому УЗД гомілковостопного суглоба має важливе значення для правильної класифікації ЮРА на олігоартрит/поліартрит, а також для визначення показань для внутрішньосуглобових ін'єкцій.

УЗ діагностика ентезитів

Окрім розвитку запального або дистрофічного процесу в суглобі, спостерігається досить велика кількість уражень навколосуглобових структур, які можуть клінічно проявлятися симптомами, подібними до артриту, або обтяжувати його перебіг. Вкрай важливим є виявлення паралельно з артритом супутніх ентезитів. Це має істотне значення для правильної класифікації хвороби. Артрит, який розвивається паралельно з ентезитами, класифікується як ентезит-асоційований артрит відповідно до класифікаційних критеріїв ILAR (1997, 2001) для ювенільного ідіопатичного артриту (ЮІА). Цей варіант хвороби відрізняється від інших категорій ЮІА за ILAR, має генетичне підґрунтя (часта *HLA-B27* позитивна асоціація), особливості перебігу (висока вірогідність розвитку гострого увеїту, сакроілеїту, можливий перехід у ювенільний анкілозуючий спондиліт) та лікування (згідно з рекомендаціями ACR (2011) щодо

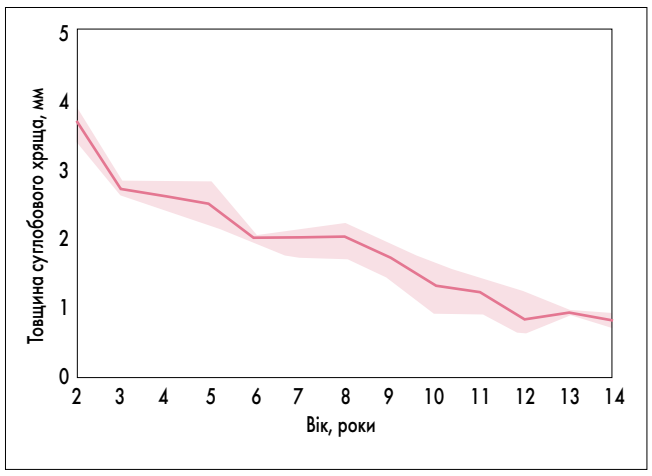

Рис.2. Товщина суглобового хряща голівки стегнової кістки (25-75 перцентилі) у дівчаток залежно від віку (A. Castriota-Scanderbeg et al., 1995)

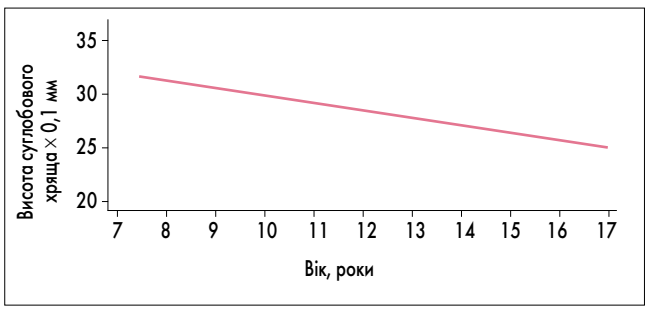

Рис. 3. Нижня межа референтних значень висоти суглобового хряща колінного суглоба у хлопчиків (A.H. Spannow et al., 2010)

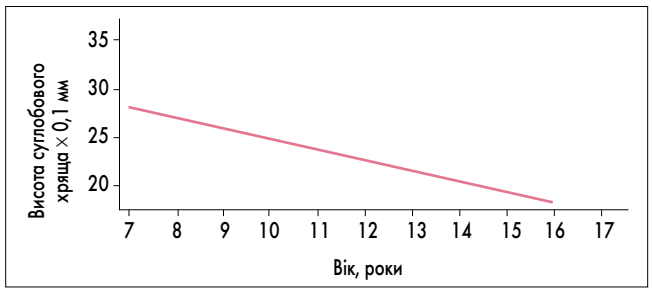

Рис. 4. Нижня межа референтних значень висоти суглобового хряща колінного суглоба у дівчаток (A.H. Spannow et al., 2010)

Таблиця 7. **УЗД-критерії патологічних змін колінного суглоба**

Випіт	Максимальний передньо-задній розмір наднадколінкового завороту більше ніж 2,7 мм за рахунок розтягнення ан-/гіпоехогенним вмістом (для дітей віком 2-16 років). Мінімальна кількість рідини може бути наявна у верхньому завороті колінного суглоба та виявляється у 60% дітей (P. Collado et al., 2007). Порівняно з контрлатеральною стороною, діагностичним критерієм є збільшення розмірів верхнього завороту на ураженій стороні з сепарацією листків капсули ан-/гіпоехогенним вмістом без посилення кровотоку за даними ЕКДК. Для візуалізації прихованих синовітів (коли випіт знаходиться переважно в порожнині суглоба та не виходить у верхній заворот у нейтральному положенні ноги) рекомендується проводити навантажувальний тест із напруженням квадрицепса. Наприклад, потягнути на себе стопу, при цьому випіт витискається із порожнини суглоба у верхній заворот і стає доступним для візуалізації
Гіпертрофія синовіальної оболонки	Товщина синовіальної оболонки більше ніж 2 мм (Doria et al., 2001; M. Frosch et al., 2003), потовщення відповідає визначенню робочої групи EULAR/OMERACT. Деякі дослідники (P. Kakati et al., 2007) вважають доцільним проводити компресію датчиком верхнього завороту до повного витиснення випоту та контакту переднього і заднього листків капсули, а після цього вимірювати сумарну товщину синовіальної оболонки, величина якої до 3 мм, за їх визначенням, є нормою
Патологія суглобового хряща	• Нечіткість, нерівність контурів, візуалізація дефектів хряща При вимірюванні висоти хряща перпендикулярно до кортикального шару кістки в міжкондилярній ділянці дистального епіфіза стегнової кістки: • Зниження висоти хряща на хворій стороні порівняно зі здоровою більш ніж на 0,54 мм (хлопчики) та 0,53 мм (дівчатка) у віці 7-17 років при асиметричному процесі (A.H. Spannow et al., 2010) • Зниження висоти суглобового хряща відносно референтних значень для віку і статі, наведених A.H. Spannow et al. (2010) у дослідженні за участю здорових дітей віком 7-17 років (рис. 3 і 4) • Зниження висоти суглобового хряща на 6 мм у дітей віком 0-3 років (О.Р. Зубарев, 2006)

Таблиця 8. **УЗД-критерії патологічних змін гомілковостопного суглоба**

Випіт	Наявність патологічного гіпоехогенного або анехогенного вмісту (відносно підшкірної жирової клітковини, але інколи ізо- або навіть гіперехогенного) у порожнині суглоба, який зміщується та стискається при компресії датчиком та в якому не виявляються доплерівські сигнали
Гіпертрофія синовіальної оболонки	Наявність патологічної гіпоехогенної тканини (відносно підшкірної жирової клітковини, але інколи ізо- або навіть гіперехогенної), що розташована у порожнині суглоба, не зміщується та практично не стискається при компресії датчиком в якій можуть виявлятися доплерівські сигнали
Патологія суглобового хряща	• Нечіткість, нерівність контурів, візуалізація дефектів хряща При вимірюванні висоти хряща перпендикулярно до кортикального шару на 5 мм проксимальніше переднього краю суглобового хряща таранної кістки: • Зниження висоти хряща на хворій стороні порівняно із здоровою більш ніж на 0,37 мм (хлопчики) та 0,31 мм (дівчатка) у віці 7-17 років при асиметричному процесі (A.H. Spannow et al., 2010) • Зниження висоти суглобового хряща нижче референтних значень для віку та статі, за даними дослідження A.H. Spannow та співавт. (2010) за участю здорових дітей віком 7-17 років (рис. 5 і 6)

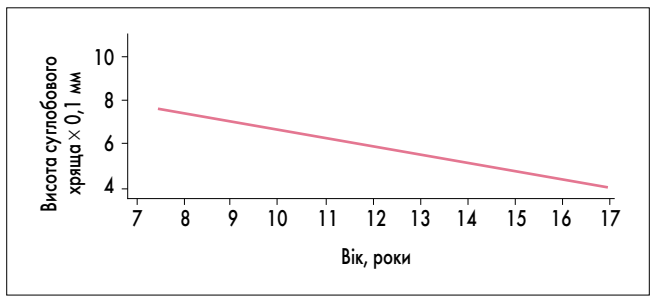

Рис. 5. Нижня межа референтних значень висоти суглобового хряща гомілковостопного суглоба у хлопчиків (A.H. Spannow et al., 2010)

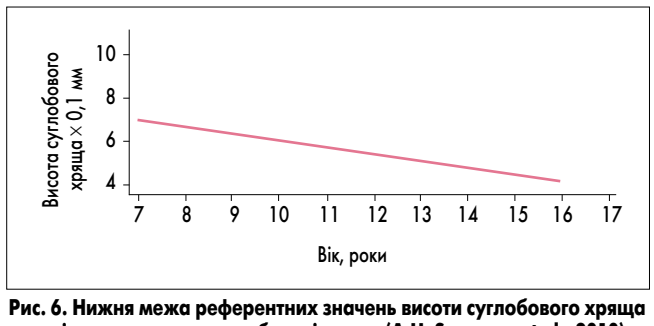

Рис. 6. Нижня межа референтних значень висоти суглобового хряща гомілковостопного суглоба у дівчаток (A.H. Spannow et al., 2010)

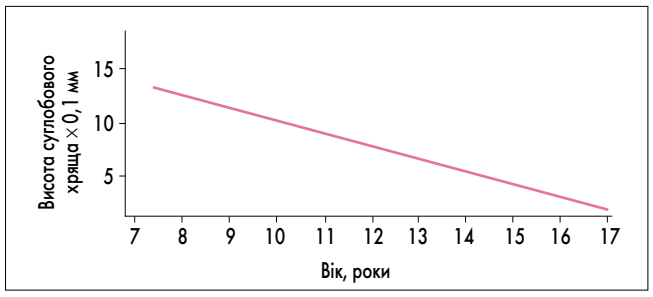

Рис.7. Нижня межа референтних значень висоти суглобового хряща променезап'ясткового суглоба у хлопчиків (A.H. Spannow et al., 2010)

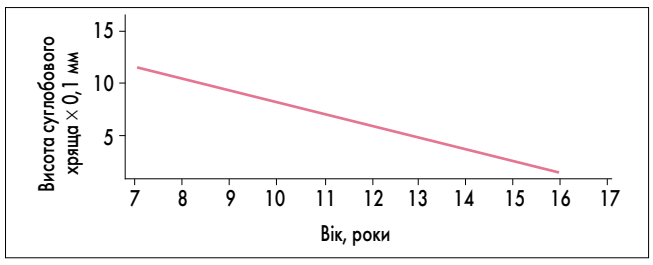

Рис.8. Нижня межа референтних значень висоти суглобового хряща променезап'ясткового суглоба у дівчаток (A.H. Spannow et al., 2010)

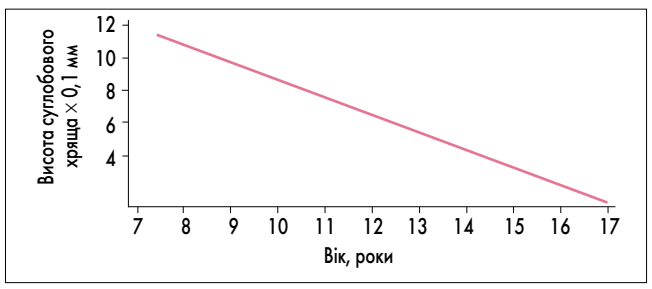

Рис.9. Нижня межа референтних значень висоти суглобового хряща п'ястково-фалангових суглобів у хлопчиків (A.H. Spannow et al., 2010)

Таблиця 9. **УЗД-критерії патологічних змін променезап'ясткового суглоба**

Випіт	Наявність патологічного гіпоехогенного або анехогенного вмісту (відносно підшкірної жирової клітковини, але інколи ізо- або навіть гіперехогенного) у порожнині суглоба, який зміщується та стискається при компресії датчиком та в якому не виявляються доплерівські сигнали
Гіпертрофія синовіальної оболонки	Наявність патологічної гіпоехогенної тканини (відносно підшкірної жирової клітковини, але інколи ізо- або навіть гіперехогенної), що розташована в порожнині суглоба, не зміщується та практично не стискається при компресії датчиком, в якій можуть виявлятися доплерівські сигнали
Патологія суглобового хряща	• Нечіткість, нерівність контурів, візуалізація дефектів хряща При вимірюванні висоти суглобового хряща перпендикулярно до кортикального шару човноподібної кістки при дорсальному повздовжньому серединному доступі: • Зниження висоти хряща на хворій стороні порівняно із здоровою більш ніж на 0,75 мм (хлопчики) та 0,74 мм (дівчатка) у віці 7-17 років при асиметричному процесі (A.H. Spannow et al., 2010) • Зниження висоти суглобового хряща нижче референтних значень для віку та статі, за даними дослідження A.H. Spannow та співавт. (2010) за участю здорових дітей віком 7-17 років (рис. 7 та 8)

Таблиця 10. **УЗД-критерії патологічних змін п'ястково-фалангового суглоба**

Випіт	Наявність патологічного гіпоехогенного або анехогенного вмісту (відносно підшкірної жирової клітковини, але інколи ізо- або навіть гіперехогенного) у порожнині суглоба, який зміщується та стискається при компресії датчиком та в якому не виявляються доплерівські сигнали
Гіпертрофія синовіальної оболонки	Наявність патологічної гіпоехогенної тканини (відносно підшкірної жирової клітковини, але інколи ізо- або навіть гіперехогенної), що розташована в порожнині суглоба, не зміщується та практично не стискається при компресії датчиком, в якій можуть виявлятися доплерівські сигнали
Патологія суглобового хряща	• Нечіткість, нерівність контурів, візуалізація дефектів хряща При вимірюванні висоти суглобового хряща перпендикулярно до кортикального шару голівки п'ясткової кістки, п'ястково-фаланговий суглоб зігнутий на 90°, датчик розташований уздовж проксимальної фаланги пальця: • Зниження висоти хряща на хворій стороні порівняно із здоровою більш ніж на 0,28 мм (хлопчики) та 0,25 мм (дівчатка) у віці 7-17 років при асиметричному процесі (A.H. Spannow et al., 2010) • Зниження висоти суглобового хряща нижче референтних значень для віку та статі, за даними дослідження A.H. Spannow та співавт. (2010) за участю здорових дітей віком 7-17 років (рис. 9 та 10)

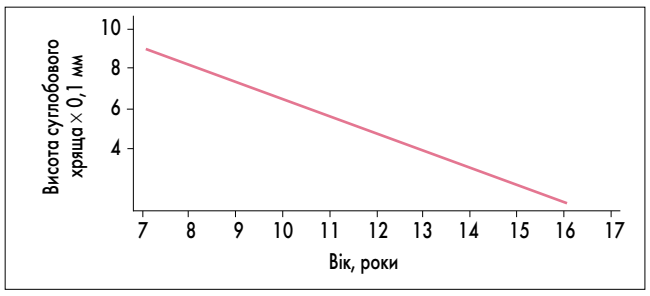

Рис.10. Нижня межа референтних значень висоти суглобового хряща п'ястково-фалангових суглобів у дівчаток (A.H. Spannow et al., 2010)

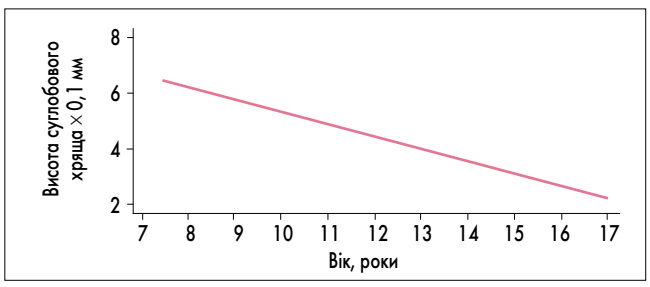

Рис.11. Нижня межа референтних значень висоти суглобового хряща проксимальних міжфалангових суглобів кисті у хлопчиків (A.H. Spannow et al., 2010)

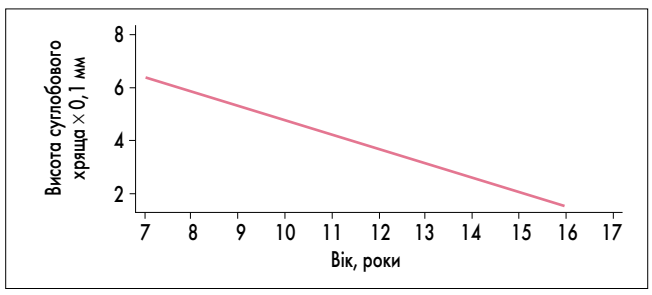

Рис.12. Нижня межа референтних значень висоти суглобового хряща проксимальних міжфалангових суглобів кисті у дівчаток (A.H. Spannow et al., 2010)

лікування ЮІА, тільки при цій формі рекомендоване застосування сульфасалазину). УЗД дає змогу виявляти навіть клінічно невиражені ентезити при скринінговому обстеженні найбільш характерних для ентезит-асоційованого ЮІА локусів. Такими локусами є місце входження власної зв'язки надколінка в горбистість великогомілкової кістки, місця входження Ахіллового сухожилка та підошовної фасції в бугор п'яткової кістки (A. Ravelli, 2007).

Виявлення ентезитів за допомогою УЗД проводиться відповідно до представлених критеріїв EULAR/OMERACT. Однак при ентезиті горбистості великогомілкової кістки необхідно провести диференційну діагностику з іншим ювенільним захворюванням – хворобою Осгуда-Шляттера, яка є одним із видів остеохондродисплазії та найчастіше розвивається у віці 12-15 років у хлопчиків та у віці 8-12 років у дівчаток (Z. Czyrny, 2010). В основі патогенезу захворювання – тракційне порушення цілісності, розшарування та/або фрагментація горбистості (апофіза) великогомілкової кістки під дією тракції власної зв'язки надколінка. Саме тому хворобу Осгуда-Шляттера часто називають тракційним апофізитом. Клінічно захворювання проявляється болем у колінному суглобі (особливо при русі), локальною припухлістю та болючістю при натискуванні в ділянці горбистості ураженої великогомілкової кістки. За ступенем порушення цілісності центру окостеніння та патології власної зв'язки наколінка класифікують 3 типи хвороби Осгуда-Шляттера. УЗ-ознаки цієї хвороби різних типів (Z. Czyrny et al., 2010) представлені в таблиці 12. При цьому сканування місця входження зв'язки надколінка в горбистість великогомілкової кістки проводиться в повздовжньому та поперечному напрямках.

Таблиця 11. **УЗД-критерії патологічних змін проксимального міжфалангового суглоба кисті**

Випіт	Наявність патологічного гіпоехогенного або анехогенного вмісту (відносно підшкірної жирової клітковини, але інколи ізо- або навіть гіперехогенного) у порожнині суглоба, який зміщується та стискається при компресії датчиком та в якому не виявляються доплерівські сигнали
Гіпертрофія синовіальної оболонки	Наявність патологічної гіпоехогенної тканини (відносно підшкірної жирової клітковини, але інколи ізо- або навіть гіперехогенної), що розташована в порожнині суглоба, не зміщується та практично не стискається при компресії датчиком, в якій можуть виявлятися доплерівські сигнали
Патологія суглобового хряща	• Нечіткість, нерівність контурів, візуалізація дефектів хряща При вимірюванні висоти суглобового хряща перпендикулярно до кортикального шару голівки проксимальної фаланги, проксимальний міжфаланговий суглоб зігнутий на 90°, датчик розташований уздовж середньої фаланги пальця: • зниження висоти хряща на хворій стороні порівняно із здоровою більш ніж на 0,24 мм (хлопчики) та 0,2 мм (дівчатка) у віці 7-17 років при асиметричному процесі (A.H. Spannow et al., 2010); • зниження висоти суглобового хряща нижче референтних значень для віку та статі, за даними дослідження A.H. Spannow та співавт. (2010) за участю здорових дітей віком 7-17 років (рис. 11 та 12)

Таблиця 12. **УЗ-ознаки хвороби Осгуда-Шляттера**

Тип 1	Розшарування центру окостеніння горбистості великогомілкової кістки з появою гіпоехогенного прошарку між утвореними шарами, куполоподібне вип'ячування місця входження зв'язки надколінка вперед, проксимально контакт відшарованої та основної частин апофіза не порушений
	Бурсит глибокої піднадколінкової сумки
	Лігаментопатія дистальної частини зв'язки надколінка (потовщення, втрата волокнами паралельної орієнтації, поява гіпоехогенної ділянки, локальне посилення кровотоку за даними ЕКДК, що є ознаками запальної гіперемії)
	Можливий поверхневий піднадколінковий бурсит
Тип 2	Розшарування центру окостеніння горбистості великогомілкової кістки з тракційним переломом та проксимальним зміщенням відшарованого місця входження зв'язки надколінка, проксимально контакт відшарованої та основної частин апофіза втрачений
	Ознаки бурситу глибокої піднадколінкової сумки (насправді (Z. Czyrny, 2010) розтягнення глибокої піднадколінкової сумки геморагічним вмістом внаслідок кровотечі з місця перелому). Впродовж кількох днів геморагічний вміст сумки згущується і стає ізоехогенним, тому погано піддається компресії датчиком
	Лігаментопатія дистальної частини зв'язки надколінка (потовщення, втрата волокнами паралельної орієнтації, поява гіпоехогенної ділянки, локальне посилення кровотоку за даними ЕКДК, що є ознаками запальної гіперемії)
	Можливий поверхневий піднадколінковий бурсит
Тип 3	Розшарування центру окостеніння горбистості великогомілкової кістки з можливою її фрагментацією, можливим частковим розривом чи відривом зв'язки надколінка, тракційним переломом та проксимальним зміщенням відшарованого місця входження зв'язки надколінка, при цьому проксимально контакт відшарованої та основної частин апофіза може бути втрачений
	Ознаки бурситу глибокої піднадколінкової сумки (насправді (Z. Czyrny, 2010) розтягнення глибокої піднадколінкової сумки геморагічним вмістом внаслідок кровотечі з місця перелому). Впродовж кількох днів геморагічний вміст сумки згущується і стає ізоехогенним, тому погано піддається компресії датчиком
	Лігаментопатія дистальної частини зв'язки надколінка (потовщення, втрата волокнами паралельної орієнтації, поява гіпоехогенної ділянки, локальне посилення кровотоку за даними ЕКДК, що є ознаками запальної гіперемії)
	Наявність вогнищевого рубцювання та ектопічного відкладення кальцію в товщі зв'язки надколінка, що походить від місця входження в горбистість великогомілкової кістки

Важливо зазначити, що за допомогою УЗД не завжди можна достовірно диференціювати хворобу Осгуда-Шляттера та ентезит. До того ж можливе поєднання ЮРА та хвороби Осгуда-Шляттера, і для того, щоб віднести біль та припухлість у ділянці горбистості великогомілкової кістки до клінічних ознак остеохондродисплазії, яка є супутньою патологією при ЮРА, або діагностувати ентезит як ентезит-асоційовану форму ЮРА, потрібно обережно інтерпретувати дані клініко-лабораторно-інструментальних досліджень. За наявності УЗ-ознак, наведених у таблиці 6, та рентгенологічних ознак діагноз хвороби Осгуда-Шляттера не викликає сумнівів. Однак за відсутності характерних УЗД-критеріїв (деламінації центру окостеніння, тракційного перелому, фрагментації горбистості) та чітких рентгенологічних ознак, а також за наявності УЗ-ознак ентезитів/ентезопатій за термінологією EULAR/OMERACT більш високою є вірогідність ентезиту. В сумнівних випадках можна провести тест на наявність *HLA-B27* антигена.

З метою визначення підошовного фасціїту проводять сканування стопи у підошовному поперечному та повздовжньому доступах, візуалізуючи місце приєднання підошовної фасції до п'яткового горба. Ентезит місця входження Ахіллового сухожилка до горба п'яткової кістки виявляють при скануванні гомілковостопного суглоба за допомогою заднього поперечного та повздовжнього доступів. В обох випадках використовують В-режим та ЕКДК. За наявності ознак ентезитів/ентезопатій за термінологією EULAR/OMERACT констатують наявність вказаних патологій.

Таким чином, обстеження опорно-рухового апарату за допомогою УЗД є важливим, додатковим, високоінформативним методом діагностики уражень суглобів та навколосуглобових тканин, що робить його незамінним у клінічній практиці дитячого кардіоревматолога.