С.М. Черенько, д.м.н., профессор, заслуженный деятель науки и техники Украины,
Украинский научно-практический центр эндокринной хирургии, трансплантации эндокринных органов и тканей МЗ Украины, г. Киев

Проблема узлового зоба в свете современных клинических рекомендаций

Обзор совместных клинических рекомендаций Американской ассоциации клинических эндокринологов, Итальянской ассоциации клинических эндокринологов и Европейской тиреоидной ассоциации

С.М. Черенько

В то время как отечественная эндокринология в рамках заданий руководящих органов здравоохранения пытается выработать единые подходы к лечению наиболее актуальных заболеваний, ведущие ассоциации мира в области тиреоидологии и эндокринологии каждые 3-4 года обновляют свои рекомендации, приводят их к «общему знаменателю», пытаются сделать их минимально субъективными, не зависящими от отдельных мнений, а опирающимися на доказательную базу.

Еще не стихли дебаты по поводу последних рекомендаций Американской тиреоидной ассоциации (2006), Европейской тиреоидной ассоциации по ведению пациентов с дифференцированным тиреоидным раком и узлами щитовидной железы (ЩЖ) и уточнения разногласий между ними, как в 2010 г. было опубликовано совместное консенсусное руководство по клинической диагностике и лечению узлов ЩЖ трех ведущих профильных ассоциаций мира – Американской ассоциации клинических эндокринологов (AACE), Итальянской ассоциации клинических эндокринологов (AME) и Европейской тиреоидной ассоциации (ETA). Данное издание содержит подробный анализ современного состояния проблемы, взвешивает целесообразность и обоснованность применения наиболее распространенных методов диагностики и лечения, подводит доказательную базу под лечебно-диагностическую тактику. Все ключевые рекомендации оценены по их надежности и предполагаемой эффективности в своем большинстве представляют наиболее строгие категории доказательности (A и B).

Интерес к проблеме узлового зоба не уменьшается в связи с огромной распространенностью узловых поражений ЩЖ, рядом укоренившихся заблуждений в диагностике и лечении, пересмотром показаний к гормональным и инвазивным исследованиям, нередким произвольным определением показаний к операции. К сожалению, в Украине такие добросовестные или преднамеренные тактические заблуждения встречаются не только в отдаленных регионах или неспециализированных учреждениях, лишенных клинической базы, но и в узкопрофильных отделениях и больницах областного уровня. Поэтому ознакомиться вкратце с основными современными международными рекомендациями будет полезно всем специалистам, работающим в сфере диагностики и лечения патологии ЩЖ.

Количество выявляемых путем пальпации случаев узловых поражений ЩЖ не уменьшается за последние 20 лет и составляет от 3 до 7% в популяции. С помощью ультразвукового исследования клинически неопределяемые тиреоидные узлы в общей группе населения обнаруживаются с частотой от 20 до 76%, что совпадает с данными аутопсийных исследований. Кроме того, от 20 до 48% носителей солитарного (по данным пальпации) узла в ЩЖ имеют дополнительные узлы по данным сонографии. Тиреоидные узлы часто определяют у пожилых людей, женщин, лиц, проживающих в условиях йодной недостаточности, а также подвергнутых действию ионизирующего излучения. С ожидаемой частотой прироста 0,1% в США ежегодно выявляют около 300 тыс. новых носителей узлов в ЩЖ.

Причины очаговых изменений структуры ЩЖ, чаще именуемых тиреоидными узлами, указаны в таблице 1.

Основным заданием врача, который обнаруживает узел в ЩЖ, является разграничение злокачественной и доброкачественной патологии. Факторы, увеличивающие риск обнаружения злокачественного образования среди тиреоидных узлов, следующие:

- облучение головы и шеи в анамнезе (либо воздействие изотопов радиоактивного йода или иного существенного внутреннего облучения);
- медуллярный рак ЩЖ, синдром МЭН-2а, папиллярный рак, семейный полипоз толстой кишки, болезни Коудена или синдром Гарднера в семейном анамнезе;
- возраст моложе 14 или старше 70 лет;
- мужской пол;
- растущий с течением времени узел;
- плотная или твердая консистенция узла;
- увеличение шейных лимфоузлов;
- ограниченная подвижность узла;
- постоянная дисфония, дисфагия или одышка.

Изложенные в дальнейшем рекомендации регламентируют основополагающие моменты сбора анамнеза, клинической и лабораторной диагностики, целесообразности инструментальных методов диагностики, сцинтиграфии, пункционной биопсии, лечения и наблюдения. Многие из них могут показаться грамотным специалистам слишком очевидными и излишними для акцентирования, однако безоговорочное следование им дисциплинирует действия команды специалистов, имеющих отношение к пациентам с узлами в ЩЖ. Мы приводим обозначение пунктов и подпунктов из оригинала рекомендаций, опуская вводную часть к каждому разделу.

Клиническая оценка и диагностика

2.3.1. Анамнез

Необходимо регистрировать следующую информацию:

- возраст;
- семейный анамнез заболеваний ЩЖ или рака;
- предыдущее облучение головы или шеи;
- скорость увеличения образования на шее;
- дисфония, дисфагия и одышка;
- симптомы гипо- или гипертиреоза;
- использование йодосодержащих лекарств или добавок.

Большинство тиреоидных узлов протекают бессимптомно, и отсутствие указанных симптомов не может исключить злокачественность.

2.3.2. Физикальное обследование

Тщательное физикальное обследование ЩЖ, шеи и шейных лимфоузлов является обязательным, при этом необходимо определять локализацию, консистенцию и размер узла (узлов); чувствительность или боль в области шеи; увеличение шейных лимфоузлов.

Риск рака одинаков при одиночных и множественных узлах ЩЖ.

Ультразвуковое исследование и другие методы визуализации

3.7.1. Ультразвуковое исследование

Сонография шеи не рекомендуется как сплошной скрининговый тест для всей популяции или для пациентов с пальпаторно нормальной ЩЖ и клинически низким риском тиреоидного рака.

Ультразвуковое исследование ЩЖ рекомендуется пациентам с риском тиреоидного рака, больным с пальпируемым тиреоидным узлом или многоузловым зобом, пациентам с увеличенными шейными лимфоузлами.

3.7.1.2. Описание данных сонографического исследования

Заключение должно быть нацелено на выявление факторов риска злокачественности. Следует описывать расположение, форму, размер, границы, содержимое, эхогенность и васкуляризацию узла (узлов). При множественных узлах необходимо детализировать описание тех, которые несут признаки возможной злокачественности (гипоэхогенность, неровные и нечеткие края, микрокальцификаты, хаотическая интранодулярная васкуляризация), а не «доминирующих» узлов (табл. 2).

3.7.2. Показания к тонкоигольной аспирационной пункционной биопсии (ТАПБ)

3.7.2.1. Как выбирать узлы для ТАПБ

ТАПБ рекомендуется для узла (узлов):

- >1 см в диаметре, если они солидные и гипоэхогенные;
- любого размера с признаками инвазивного роста через капсулу или при подозрении на шейные метастазы;
- любого размера при указаниях на облучение головы и шеи, особенно в детстве; наличии папиллярного или медуллярного рака или синдрома МЭН-2 у кровных родственников; после предшествующих операций по поводу тиреоидного рака; повышенном уровне кальцитонина в крови;
- ≤1 см при наличии ультразвуковых признаков малигнизации (см. пункт 3.7.1.2.); сочетание 2 и более критериев резко увеличивает вероятность рака в узле.

Узлы, которые оказались «горячими» при сцинтиграфии, должны быть исключены из показаний к ТАПБ (см. различие в рекомендациях для детей в пункте 8.4).

3.7.2.2. ТАПБ при многоузловом поражении ЩЖ

Необходимость в пункции более 2 узлов возникает редко, если они отбираются на основании вышеуказанных критериев. Если выполнялась радиоизотопная сцинтиграфия, то не следует пунктировать «горячие» узлы. При наличии увеличенных лимфоузлов необходимо пунктировать и подозрительный узел ЩЖ, и лимфоузел.

3.7.2.3. ТАПБ узлов, имеющих смешанное строение (солидно-кистозных)

Всегда следует пунктировать солидный компонент узла под контролем сонографии и исследовать как аспират жидкости, так и пунктат солидного компонента.

3.7.2.4. ТАПБ тиреоидных инцидеталом (случайно выявленных узлов)

Узлы, обнаруженные при компьютерной томографии или магнитно-резонансной томографии, следует исследовать с помощью сонографии для определения критериев малигнизации (табл. 2).

Таблица 1. Основные причины узлообразования в ЩЖ

Доброкачественная патология	Злокачественные образования
Узловой зоб Хронический аутоиммунный тиреоидит Простая или геморрагическая киста Фолликулярная аденома Подострый тиреоидит (тиреоидит де Кервена)	Папиллярный рак Фолликулярный рак Гюртлеклеточный рак Низкодифференцированный рак Медуллярный рак Анапластический рак Первичная лимфома ЩЖ Саркома Тератома и смешанные опухоли Метастатические опухоли

Таблица 2. Степень подозрения на злокачественный характер узла при наличии различных сонографических критериев

Степень риска (от 1 до 7)	Сонографический признак
1	Чистая киста
2	Губчатая структура
3	Смешанная структура (солидно-кистозная)
4	Солидный гипоэхогенный узел
5	Микрокальцификаты, неровные границы
6	Наличие подозрительных шейных лимфоузлов, экстракапсулярной инвазии
7	Подозрительные сонографические признаки и анамнез высокого риска тиреоидного рака

Узлы, случайно выявленные при позитронно-эмиссионной томографии, следует подвергнуть ТАПБ под контролем сонографии в связи с высоким риском малигнизации.

3.7.3. Другие методы визуализации

Компьютерная томография и магнитно-резонансная томография не показаны для рутинного исследования ЩЖ. Эти методы полезны для определения размеров, сдавления дыхательных путей и степени загрудинного распространения узлового зоба.

3.7.4. Новые методики обследования

Эластография и контрастная сонография не используются для рутинного исследования тиреоидных узлов.

Биопсия ЩЖ

4.5.1. ТАПБ тиреоидных узлов

Клиническая тактика по отношению к тиреоидным узлам должна строиться на основании комплексного ультразвукового исследования и ТАПБ. Результаты цитологического исследования более надежны, если ТАПБ проводится под контролем сонографии.

4.5.2. Цитологическое заключение

Цитологические препараты должны оцениваться специально подготовленными к тиреоидной цитологии специалистами. Направление на цитологическое исследование должно сопровождаться уместной клинической и ультразвуковой информацией. Цитологическое заключение должно быть описательным, но по возможности содержать диагноз.

4.5.3. Цитологический диагноз

Результаты ТАПБ могут быть диагностически значимыми (удовлетворительными) или неинформативными (неудовлетворительными). Образец признается диагностическим (информативным), если в нем присутствуют как минимум 6 групп хорошо сохраненных клеток тиреоидного эпителия, состоящих как минимум из 10 клеток каждая. Варианты цитологического диагноза должны быть разделены на 5 классов:

• класс 1 – неинформативные (неадекватный или недостаточный материал): образцы подготовлены с техническими ошибками или содержат недостаточно фолликулярных клеток;

• класс 2 – доброкачественные (или негативные в отношении рака), включают коллоидные или гиперпластические узлы, тиреоидит Хашимото, или гранулематозные тиреоидиты, либо кисты;

• класс 3 – фолликулярные поражения, включают все образцы фолликулярного строения, в том числе фолликулярные неоплазии, гюртлеклеточные поражения, фолликулярный вариант папиллярного рака. В специализированных центрах с большим опытом такой диагноз пытаются дифференцировать на дополнительные подгруппы: «фолликулярное образование/атипия» и «фолликулярная неоплазия», что подразумевает различный риск малигнизации, но одинаковые показания к операции;

• класс 4 – подозрительные (на рак): образцы, которые имеют признаки малигнизации, однако не содержат всех диагностических критериев рака;

• класс 5 – злокачественные (или положительные в отношении рака): образцы, содержащие четкие цитологические признаки первичной или метастатической злокачественной опухоли.

4.5.4.Ошибки в ТАПБ

Ложноотрицательные результаты обычно связаны с неадекватным забором материала или неправильно выбранным объектом пункции. Ложноположительные результаты, как правило, связаны с неправильной трактовкой подозрительных на малигнизацию признаков. Так называемой «серой зоной» для цитологической диагностики являются фолликулярные поражения и неполные цитологические признаки папиллярного рака. Для фолликулярных образований следует помнить о возможности сцинтиграфии, которая может исключить из подозрения «горячие» узлы, несущие крайне малый риск злокачественности.

4.5.5. Пути уменьшения вероятности ложноотрицательных результатов

Следует использовать навигацию иглы при ТАПБ с помощью ультразвукового исследования; проводить многократную пункцию узла, чтобы охватить его разные участки; повторять ТАПБ при наблюдении доброкачественных узлов; при множественных узлах приоритет отдавать узлам, подозрительным по эхографическим признакам; при смешанных солидно-кистозных узлах исследовать и кистозный, и солидный компоненты; получать как минимум 6 правильно подготовленных тонких клеточных мазков; использовать влажную фиксацию для окраски по методике Папаниколау; предварительно оценивать качество препаратов совместно с опытным цитологом; помнить о необходимости наблюдения доброкачественных узлов и возможности проведения повторной ТАПБ.

4.5.6. Толстоигольная (трепан-) биопсия

Толстоигольная биопсия может дать дополнительную информацию в отношении опухолей шеи при неадекватных цитологических результатах ТАПБ.

Лабораторные исследования

5.7.1. Лабораторная диагностика у пациентов с тиреоидными узлами

В первую очередь необходимо определить уровень тиреотропного гормона крови (ТТГ). Если он ниже нормы, следует определить концентрацию свободного тироксина, общего или свободного трийодтиронина; если уровень ТТГ повышен – уровень свободного тироксина и антител к тиреоидной пероксидазе. Определение антител к тиреоглобулину проводится при наличии ультразвуковых признаков хронического лимфоцитарного тиреоидита в отсутствие антител к тиреоидной пероксидазе. Исследование тиреоглобулина крови не рекомендуется в качестве диагностического теста при тиреоидных узлах. Исследование антител к рецепторам ТТГ следует проводить при снижении уровня ТТГ в крови.

5.7.2. Кальцитонин

Исследование базального кальцитонина крови является полезным тестом в лабораторной диагностике тиреоидных узлов для раннего выявления медуллярного рака. Определение уровня нестимулированного кальцитонина крови показано перед операцией по поводу узлов в ЩЖ. Исследование кальцитонина является обязательным при наличии семейного анамнеза или подозрения на медуллярный рак или синдром МЭН-2. Если кальцитонин в крови повышен, тест следует повторить; при подтверждении его повышения

Продолжение на стр. 60.

С.М. Черенько, д.м.н., профессор, заслуженный деятель науки и техники Украины,
Украинский научно-практический центр эндокринной хирургии,
трансплантации эндокринных органов и тканей МЗ Украины, г. Киев

Проблема узлового зоба в свете современных клинических рекомендаций

Обзор совместных клинических рекомендаций Американской ассоциации клинических эндокринологов, Итальянской ассоциации клинических эндокринологов и Европейской тиреоидной ассоциации

Продолжение. Начало на стр. 58.

в отсутствие потенциально модифицирующих факторов целесообразно провести тест со стимуляцией пентагастрином или кальцием, которые повышают диагностическую точность исследования.

5.7.3. Другие исследования

Определение уровней сывороточного кальция, паратгормона или обоих показателей при узловом поражении ЩЖ могут подтвердить подозрение на интратиреоидную аденому околощитовидной железы по данным сонографии.

Радиоизотопное сканирование

6.4.1. Когда проводить сцинтиграфию ЩЖ

Следует проводить радиоизотопную сцинтиграфию ЩЖ при тиреоидном узле или многоузловом зобе, если ТТГ ниже уровня нормы, подозревается эктопия ЩЖ или загрудинный зоб. В йододефицитных регионах следует помнить об использовании тиреоидной сцинтиграфии для исключения тиреоидной автономии, даже если уровень ТТГ находится в нормальных границах.

6.4.2. Как проводить сцинтиграфию ЩЖ

Следует использовать ^{123}I или натрия-пертехнетат с ^{99m}Tc. ^{131}I не рекомендуется для рутинного использования.

Ведение пациентов и лечение

7.6.1. Узлы с неинформативным результатом ТАПБ (класс 1)

Если первичная ТАПБ неинформативна, ее следует повторить под контролем ультразвукового исследования. В большинстве случаев постоянно неинформативные солидные узлы требуют хирургического удаления. Дополнительную информацию при неинформативных результатах ТАПБ может дать толстоигольная биопсия.

7.6.2. Узлы с доброкачественным результатом ТАПБ (класс 2)

7.6.2.1. Наблюдение

Цитологически доброкачественные тиреоидные узлы требуют клинического наблюдения.

Клиническое, сонографическое наблюдение с контролем уровня ТТГ крови повторяют каждые 6-18 мес. ТАПБ под контролем ультразвукового исследования повторяют в случае появления подозрительных клинических или ультразвуковых признаков, а также в случае увеличения размеров узла более чем на 50%.

7.6.2.2. Лечение тироксином доброкачественных тиреоидных узлов

Рутинное использование левотироксина в лечении доброкачественных узлов ЩЖ не рекомендуется. Применение препаратов йода или левотироксина может быть рассмотрено у молодых пациентов с небольшим узловым зобом в отсутствие признаков функциональной тиреоидной автономии. Левотироксин не рекомендуется для профилактики рецидивов узлового зоба после гемитиреоидэктомии, если ТТГ остается в рамках нормальных значений.

7.6.2.3. Показания к операции при доброкачественных узлах

Эти показания включают наличие компрессионного синдрома, очевидно связанного с узловым зобом, предшествующее наружное облучение, прогрессивный рост узла, подозрительные сонографические признаки и косметические показания. Предпочтительным объемом операции для доброкачественного одноузлового зоба является гемитиреоидэктомия с истмусэктомией, для многоузлового зоба – тотальная тиреоидэктомия.

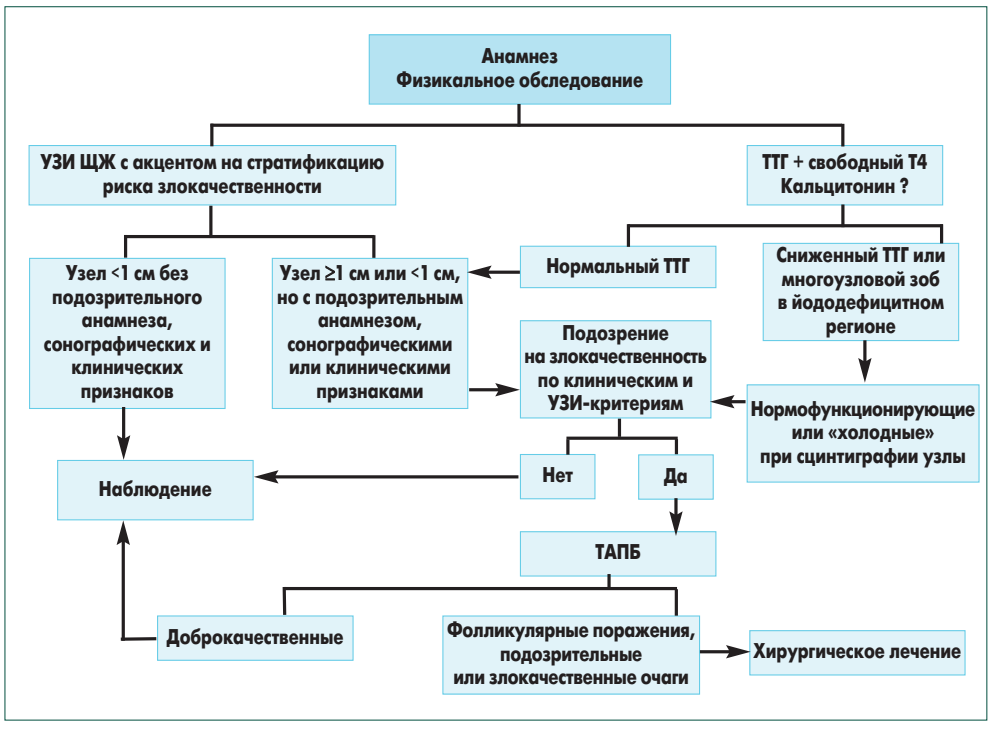

Рис. Алгоритм ведения пациентов с узлами в ЩЖ

7.6.2.4. Чрескожная инъекция этилового спирта (ЧИЭС) под контролем сонографии

ЧИЭС эффективна в лечении одиночных доброкачественных тиреоидных кист и смешанных узлов с большим жидкостным компонентом. ЧИЭС не должна проводиться при солидных узлах независимо от их функциональной активности, а также при многоузловом зобе.

7.6.2.5. Термическая деструкция узлов под контролем визуализирующих исследований

Лазерная абляция может применяться при наличии узлов, вызывающих компрессионные симптомы или косметические жалобы у пациентов, которые отвергают хирургическое вмешательство или имеют высокий хирургический риск. Вмешательство должно проводиться только в специализированных центрах. Высокочастотная термическая абляция не рекомендуется для рутинного использования в лечении тиреоидных узлов.

7.6.2.6. Радиойодотерапия доброкачественного узлового зоба

Показаниями являются гиперфункционирующие или симптомные узлы в ЩЖ, предыдущие операции на ЩЖ или высокий хирургический риск. Следует избегать использования йодосодержащих лекарств или контрастных веществ перед назначением радиоактивного йода; рекомендуется отменить антитиреоидные препараты не менее чем за неделю до радиойодотерапии и возобновить их назначение через неделю после нее. Радиоактивный йод противопоказан беременным и кормящим матерям. У женщин детородного возраста перед применением радиоактивного йода всегда следует проводить тест на беременность. После лечения необходим контроль тиреоидной функции. При неэффективности лечения или рецидиве тиреотоксикоза, а также при незначительном уменьшении размеров зоба следует рассмотреть вопрос о повторном курсе радиойодотерапии.

7.6.3. Фолликулярные образования ЩЖ (класс 3)

7.6.3.1. Ведение пациентов

Повторная ТАПБ при фолликулярных поражениях ЩЖ не показана, так как не предоставляет дополнительной информации. Трепан-биопсия не показана, так как не дает дополнительной информации по сравнению с ТАПБ при фолликулярных новообразованиях. Молекулярные и гистохимические маркеры на сегодняшний день для рутинного применения не рекомендуются.

7.6.3.2. Лечение

Хирургическое лечение показано для большинства фолликулярных поражений ЩЖ. Интраоперационная экспресс-биопсия не показана для рутинного применения. Для небольшой части больных с благоприятными клиническими, сонографическими, цитологическими и иммуноцитохимическими данными возможно использование клинического наблюдения.

7.6.4. Клиническое ведение подозрительных (на злокачественность) узлов ЩЖ (класс 4)

Рекомендуется хирургическое лечение. Интраоперационная экспресс-биопсия является полезной.

7.6.5. Злокачественные узлы по данным ТАПБ (класс 5)

7.6.5.1. Ведение пациентов

При цитологическом диагнозе дифференцированного рака ЩЖ показано хирургическое лечение. Для анапластической карциномы, первичной лимфомы и метастатических узлов рекомендовано дальнейшее дообследование перед проведением операции.

7.6.5.2. Дооперационное дообследование

Следует рассмотреть результаты сонографии и ТАПБ вместе с пациентом, обсудить варианты лечения и проконсультировать с опытным эндокринным хирургом. Дополнительное сонографическое исследование шеи и пункционная биопсия подозрительных лимфоузлов должны быть проведены перед операцией; функция голосовых связок должна быть оценена до операции. При наличии подозрительных лимфоузлов шеи при ультразвуковом исследовании их метастатическая природа должна быть подтверждена иммуноцитохимическим исследованием пунктата, полученного под контролем сонографии, на присутствие тиреоглобулина или кальцитонина. В определенных случаях может быть полезным применение компьютерной или магнитно-резонансной томографии.

Беременность и детский возраст

8.5.1. Ведение пациентов с тиреоидными узлами во время беременности

Ведение беременных с узлами в ЩЖ не отличается от такового у небеременных женщин; наличие подозрительных клинических или ультразвуковых признаков требует проведения ТАПБ. Необходимо избегать использования радиоактивного йода как для диагностики, так и для лечения. Не рекомендуется применение супрессивной терапии тироксином. При растущих во время беременности узлах применяют сонографический контроль и ТАПБ.

При наличии цитологического диагноза «фолликулярное поражение» (класс 3) хирургическое лечение может быть отсрочено до рождения ребенка.

8.5.2. Лечение злокачественных узлов по данным ТАПБ во время беременности

Если диагноз установлен в I или II триместре беременности, хирургическое лечение должно быть предпринято во II триместре. Если диагноз установлен в III триместре, хирургическое лечение может быть отсрочено на ранний послеродовый период.

8.5.3. Ведение пациентов с тиреоидными узлами в детском возрасте

Обследование детей не отличается от обследования взрослых. В связи с большим риском злокачественности тиреоидных узлов у детей хирургическое лечение может быть показано как при «холодных», так и при «горячих» узлах.

На рисунке представлен алгоритм ведения пациентов с узлами в ЩЖ.

Отдельный раздел рекомендаций содержит подробное описание стандартов выполнения диагностических и лечебных процедур (с указанием характеристик диагностической аппаратуры, методик исследования и т.п.), применяемых для пациентов с узлами в ЩЖ. С ними можно познакомиться в оригинале рекомендаций AACE, AME и ETA: Gharib H., Papini E., Paschke R., Duick D.S., Valcavi R., Hegedus L., Vitti P. American Association of Clinical Endocrinologists, Associazione Medici Endocrinologi, and European Thyroid Association Medical Guidelines for Clinical Practice for the Diagnosis and Management of Thyroid Nodules // Endocrine Practice. – 2010. – Vol. 16 (Suppl. 1) May/June. – P. 1-43.