

Продовження. Початок на стор. 57.

вазопресину, взаємодіючи з рецепторами кортикотрофів гіпофіза, стимулювати секрецію адренкортикотропного гормону використовують під час проведення диференційної діагностики між синдромом (пухлина надниркових залоз – кортикостерома) і хворобою Іценка-Кушинга з нормальним або низьким рівнем адренкортикотропіну у крові – у разі внутрішньом'язового введення 10 МО лізин-вазопресину рівень адренкортикотропного гормону у крові через годину за наявності кортикостероми залишається низьким, а при хворобі Іценка-Кушинга без пухлини гіпофіза значно зростає.

Головним регулятором секреції вазопресину є зміна осмотичного тиску, на яку реагують осморцептори передньої частини гіпоталамуса, де вони в основному локалізуються, – при гіперосмолярності секреція вазопресину збільшується, при гіпоосмолярності – зменшується. У регуляції секреції вазопресину гіпоталамусом беруть участь також барорецептори лівого передсердя, каротидного синуса, дуги аорти – при зменшенні артеріального тиску сигнали від них через аферентні нервові імпульси ведуть до збільшення секреції вазопресину, а підвищення кров'яного тиску, збільшення об'єму крові, пригнічення активності ренін-ангіотензинової системи гальмують секрецію вазопресину.

Наслідком зменшення секреції вазопресину гіпоталамусом є розвиток такого досить поширеного захворювання, як нецукровий діабет (поліурія, полідипсія, розлади сну, зниження відносної щільності сечі). Діагноз нецукрового діабету гіпоталамічного генезу підтверджують визначенням у крові рівня вазопресину (концентрація його різко знижена) або позитивною пробою із заборону вживати рідину протягом 8 год (осмолярність плазми різко підвищується і проба припиняється у випадку, якщо її рівень перевищує 300 ммоль/кг або хворий утрачає більше 3% маси тіла).

Найчастіше причиною нецукрового діабету (у 50% дітей і 30% дорослих) є пухлина в ділянці гіпоталамуса, ще у третини хворих – наявність антитіл до клітин гіпоталамуса або безпосередньо до вазопресину (такі хворі резистентні до лікування антидіуретичним гормоном), крім того, нецукровий діабет може бути компонентом такого генетичного захворювання, як синдром Вольфрама (цукровий діабет, атрофія зорового нерва, глухота).

Значно рідше ураження гіпоталамуса пухлинного, інфекційного, травматичного, судинного або іншого походження супроводжується підвищенням секреції вазопресину і формуванням синдрому Пархона (зменшення виведення води нирками, гіпонатріємія і гіпоосмолярність, які проявляються головним болем, змінами свідомості, судомою, гіпотермією, блювотою, розладами дихання і можуть закінчуватися смертю).

Таким чином, гіпоталамус є унікальною частиною центральної нервової системи, нервові клітини ядер якої володіють властивістю ендокринних залоз – здатністю секретувати гормони, які великою мірою забезпечують нормальне функціонування органів і систем організму. У разі будь-якої ендокринної патології (навіть при цукровому діабеті, який може бути проявом акромегалії або хвороби Іценка-Кушинга) слід враховувати можливість первинного ураження гіпоталамуса і проводити адекватні діагностичні, диференційно-діагностичні та лікувальні заходи, що, на жаль, не завжди спостерігається в реальній практиці.

С.М. Черенько, д.м.н., професор, керівник відділу ендокринної хірургії Українського науково-практичного центру

Діагностика і вибір з первинним

Первинний гіперальдостеронізм (ПГА) – найбільш поширене захворювання надниркових залоз (НЗ) і найчастіша ендокринна причина артеріальної гіпертензії (АГ). В основі хвороби лежить автономна гіперпродукція мінералокортикоїду альдостерону клубочковою зоною кори НЗ.

Альдостерон у нормі діє злагоджено в системі ренін-ангіотензин-альдостерон шляхом впливу на специфічні альдостеронові рецептори і регулює об'єм циркулюючої крові переважно через затримку в організмі натрію і підвищену екскрецію калію із сечею. Еволюційно ця система сформувалася для підтримки рівня позаклітинної рідини в умовах недостатнього надходження до організму натрію (солі). Сучасне харчування, яке сприяє надмірному споживанню солі, робить уразливим цей тонкий гормональний механізм гомеостазу. Водночас спектр дії альдостерону, як це було з'ясовано протягом останніх років, набагато ширший і співвідноситься не тільки з АГ. Рецептори альдостерону містяться в судинах, серці, мозку, нирках, товстій кишці й інших органах. Найбільш драматичний руйнівний вплив спричиняє альдостерон через стимулювання фібробластичної активності у судинах і міокарді, пригнічення фібринолізу, накопичення колагену та гіпертрофію міокарда (особливо лівого шлуночка), а також ремоделювання судин з їх стенозом і склерозом. Причому доведено (як в експерименті, так і в клініці) незалежний від артеріального тиску вплив ПГА на лівошлуночкову гіпертрофію, а також можливість зворотного розвитку її під впливом дії блокаторів рецепторів альдостерону або після адrenaлектомії з приводу альдостерон-продукуючої аденоми НЗ.

З початку розкриття патогенезу синдрому ПГА у 60-х роках і протягом наступних 40 років вважали, що це захворювання є доволі рідкісним і викликає не більше 0,5% усіх випадків АГ у популяції. Упровадження доступних і надійних лабораторних тестів (насамперед скринінгу рівня альдостерону й активного реніну плазми) протягом останнього десятиріччя революційним чином змінило уявлення про поширеність цього захворювання. За даними низки популяційних скринінгових досліджень, частота ПГА становить близько 6-15% від популяції хворих з АГ, а серед пацієнтів з резистентною гіпертензією – 20%. Серед хворих з легким і помірним за важкістю перебігом АГ без гіпокаліємії частота захворювання становить 3%. Цікаво, що серед пацієнтів з відомими факторами ризику АГ, якими є, наприклад, цукровий діабет і гіперліпідемія, частота гіперальдостеронізму становить 14%.

Типовими ознаками ПГА є стабільна важко контрольована АГ, гіпокаліємія і їх клінічні еквіваленти – поліурія, спрага, ніктурія, міопатія, парестезії, судоми м'язів кінцівок, аритмія, головний біль, запаморочення, погіршення зору. Уперше типову картину ПГА за наявності аденоми кори НЗ, АГ і гіпокаліємії описав Джеремі Кон 1955 року. Доведено, що більшість пацієнтів має прихований перебіг ПГА, гіпокаліємія спостерігається лише у 20-30%, а серед головних причин поруч з аденомою НЗ (30-40%) виступає гіперплазія кори НЗ (60-70%). Показовим щодо зміни уявлення про поширеність і характер

захворювання є дослідження американських учених із клініки Mayo: протягом 1957-1985 рр. тут діагностували 248 пацієнтів з ПГА (98% – з гіпокаліємією), 68% з яких прооперували з приводу аденоми НЗ; на противагу – тільки за один 1999 рік виявили 120 пацієнтів (з них тільки 37% з гіпокаліємією) і лише у 28% виявили аденому НЗ.

Взагалі ПГА може мати спорадичний чи сімейний характер. Основною причиною спорадичного варіанту є альдостеронпродукуюча аденома (переважно невеличка пухлина діаметром 0,5-3 см, часто множинна у межах однієї залози), добочна гіперплазія кори НЗ (ідіопатична гіперплазія НЗ) або, рідше, одностороння гіперплазія клубочкової зони кори НЗ (так звана первинна гіперплазія НЗ). Рідкісною причиною ПГА може бути карцинома кори НЗ, її слід підозрювати при розмірі, більшому за 3 см.

Сімейна форма ПГА охоплює лише 2% випадків хвороби, вона генетично опосередкована (з відомими локусами мутацій) аутосомно-домінантною патологією і має два типи (FH-I і FH-II), перший з яких носить назву глюкокортикоїдчутливого альдостеронізму (є наслідком гібридного гена, який кодує синтез 11 β -гидроксилази й альдостеронсинтетази, які стимулює адренкортикотропний гормон). Цю форму захворювання можна успішно лікувати глюкокортикоїдами. Інша (FH-II) форма не відповідає на лікування глюкокортикоїдами. Вона може демонструвати будь-який морфологічний варіант (від гіперплазії до аденоми) й уражати обидві НЗ.

Широкомасштабні міжнародні дослідження довели, що найбільш чутливим скринінговим тестом ПГА є не гіпокаліємія і не підвищений рівень альдостерону плазми, а співвідношення альдостерон/активність реніну плазми (які вимірюють у нг/дл і нг/мл/год). Наявність показника цього співвідношення під час забору крові після перебування у вертикальному положенні більше 20-25 (або 6-6,5, якщо замість активності реніну використовують активний ренін плазми у нг/л) з 90-95% вірогідністю свідчить на користь ПГА. Нормальні показники цього співвідношення становлять менше 10 і 270 відповідно. Для диференціювання з низькореніною формою АГ у таких випадках корисним є встановлення нижньої межі для альдостерону крові – 15 нг/дл. Слід зауважити, що співвідношення альдостерону до реніну потрібно вимірювати, коли пацієнт не вживає ліків, які можуть вплинути на рівень цих гормонів. Це можуть бути інгібітори ангіотензинконвертуючого ферменту, блокатори ангіотензинових рецепторів, бета-адреноблокатори і діуретики, вживання кожного з яких потрібно призупинити щонайменше на 2 тижні. Спіронолактон потрібно відмінити на 4-6 тижнів перед тестуванням. Блокатори кальцієвих каналів, спазмолітики й альфа-блокатори майже не впливають на результати цього обстеження. Вищеперераховані ліки можуть хибно підвищувати

рівень активного реніну (активність реніну) плазми і відповідно зменшувати співвідношення альдостерон/ренін. Таким чином, низький (супресований) рівень реніну у хворих, які лікуються діуретиками, інгібіторами ангіотензинперетворювального ферменту і блокаторами рецепторів ангіотензину, – досить вагомий критерій наявності ПГА.

Додатковими показниками лабораторних тестів є також зниження рівня калію крові менше за 3,6 ммоль/л, підвищення рівня натрію, помірний алкалоз і збільшення екскреції калію із сечею.

У зв'язку із значною поширеністю ПГА і його потенційно важкими наслідками для здоров'я і життя людини робилися спроби стандартизувати алгоритм обстеження та лікування цієї хвороби. Найбільш доказовим й обґрунтованим вважають керівництво Американського товариства ендокринологів 2008 року. Рекомендації товариства регламентують найбільш доцільні групи ризику виникнення ПГА, скринінгові тести, методи підтвердження діагнозу, визначення підтипів захворювання й адекватний режим їх лікування.

Групами ризику щодо виявлення ПГА вважають пацієнтів з артеріальним тиском вище за 160/100 мм рт. ст., медикаментозно-резистентною гіпертензією, гіпокаліємією, наявністю сімейного анамнезу АГ, особливо з цереброваскулярними ускладненнями у молодому віці, АГ з інциденталомою НЗ.

Найбільш інформативним скринінговим тестом визнано співвідношення альдостерон/ренін плазми, про яке йшлося вище. Для підтвердження діагнозу пропонують користуватися одним із чотирьох таких тестів:

- оральний тест навантаження сіллю (3 доби вживання 6 г солі на тлі звичайного харчування з наступним визначенням альдостерону в добовій сечі): рівень екскреції альдостерону більше за 12-14 мкг вважають позитивним для ПГА;
- інфузійний тест навантаження сіллю (внутрішньовенне введення 2 л фізіологічного 0,9% розчину NaCl протягом 4 год з наступним визначенням концентрації альдостерону плазми): рівень <5 нг/дл вважають малоймовірним для ПГА, >10 нг/дл – позитивним результатом;
- флудрокортизонстимулюючий тест (вживання 0,1 мг флудрокортизону кожні 6 год протягом 4 діб): у положенні стоячи рівень альдостерону на четверту добу о 10:00 ранку >6 нг/дл підтверджує ПГА;
- каптоприловий тест (25-50 мг каптоприлу перорально після 1 год перебування у положенні сидячи – визначення концентрацій альдостерону, реніну, кортизолу перед вживанням каптоприлу, через 1 і 2 год): у нормі альдостерон пригнічується більш ніж на 30%, а при ПГА залишається підвищеним, а ренін – супресованим (за ідіопатичної гіперплазії НЗ альдостерон може дещо пригнічуватися).

Наступним кроком діагностики є поділ ПГА на вказані вище підтипи. Вирішальним є визначення одностороннього чи

ендокринної хірургії, трансплантації ендокринних органів і тканин МОЗ України, м. Київ

лікувальної тактики у хворих гіперальдостеронізмом

двобічного ураження, а також з'ясування спадкової форми захворювання.

Першим візуалізуючим тестом має бути комп'ютерна томографія, за допомогою якої можна виявити аденому НЗ, їх двобічне ураження або карциному (за великих розмірів пухлини).

Для диференціювання однобічної та двобічної гіперплазії (аденоми) клубочкової зони застосовують селективний забір крові з вен НЗ і нижньої порожнистої вени. Вимірюють співвідношення альдостерон/кортизол і порівнюють показники з обох вен НЗ і порожнистої вени. Різниця більш ніж у 3-4 рази свідчить на користь однобічного ураження. Різниця менш ніж у 3 рази – двобічної гіперплазії. Важливість цього дослідження дуже велика – в ідеалі його слід було б виконувати всім пацієнтам, оскільки навіть при локалізованій за даними КТ чи МРТ аденомі НЗ конкордантну різницю в концентрації альдостерону у вені НЗ знаходять лише у 60% пацієнтів. Водночас складність дослідження, необхідність великого досвіду судинного рентгенолога і виконання високоточних серійних лабораторних тестів, певний ризик цієї інвазивної процедури звужують її застосування.

За наявності однобічного пухлинного ураження НЗ у порівняно молодого пацієнта (<40 років) з лабораторними ознаками ПГА або гіпокаліємією й АГ не обов'язково виконувати цей тест. Ми також довели, що застосування роздільного забору крові з надниркових вен є недоцільним при лабораторних ознаках гіперкортизолемії, яку можна реєструвати у 10-15% хворих на ПГА.

Корисним може виявитися класичний постуральний стимулюючий тест, який полягає в реєстрації парадоксального зниження рівня альдостерону крові після переходу пацієнта у вертикальне положення (краще – після навантаження ходінням 1-2 год). У нормі та меншою мірою у випадку ідіопатичної двобічної гіперплазії НЗ рівень альдостерону збільшується. У разі альдостеронпродукуючої аденоми НЗ (або при сімейній FH-I формі) рівень альдостерону зменшується або не змінюється. Це буває важливим за неефективності селективного венозного забору крові з НЗ та наявності аденоми за даними візуалізуючих тестів.

У пацієнтів з раннім виникненням симптомів (<20 років) або сімейним анамнезом ПГА, або інсультом у віці до 40 років рекомендують проведення генетичного аналізу на наявність сімейної глюкокортикоїдчутливої форми ПГА (на жаль, зараз в Україні це проблематично).

Лікування аденом НЗ з ознаками гіперпродукції альдостерону виключно хірургічне. Золотим стандартом є лапароскопічна адrenaлектомія, яка з кінця ХХ століття стала переважним методом хірургічного лікування. Близько 70-80% хворих після операції набувають нормотензивного стану без додаткового лікування, у решти контроль гіпертензії суттєво полегшується. Для однобічної гіперплазії НЗ при клінічно виразному ПГА також показано хірургічне лікування на відміну від двобічної гіперплазії (лікують антагоністами альдостерону – спіронолактоном,

селективними блокаторами альдостеронових рецепторів – еплереноном, калійзберігаючим діуретиком – амілоридом). Для сімейної глюкокортикоїдчутливої форми ПГА рекомендують вживання мінімальних доз глюкокортикоїдів, переважно дексаметазону, які можуть нормалізувати рівень артеріального тиску й усунути гіпокаліємію.

Таким чином, сучасний рівень медицини вимагає ретельного діагностичного пошуку та класифікації випадків ПГА, перш за все серед хворих на АГ, а також виваженого вибору адекватних методів лікування.

Клініка ендокринної хірургії Українського науково-практичного центру ендокринної хірургії, трансплантації ендокринних органів і тканин МОЗ України має один з найбільших у Східній Європі досвід лікування первинного альдостеронізму, причому його частка серед усіх операцій на НЗ за останні 7-10 років зросла від 5 до 45% завдяки впровадженню повного спектра лабораторних та інструментальних досліджень пацієнтів з підозрою на ПГА.

Протягом 1996-2010 рр. 218 пацієнтів знаходилися на лікуванні, 151 хворого з ПГА різних форм прооперували, причому 95% операцій виконали щадним лапароскопічним методом. Пацієнти, які не мали показань до операції через двобічне ураження НЗ, отримали патогенетичне консервативне лікування, яке позбавило їх від більшості симптомів і дало можливість суттєво скоротити кількість антигіпертензивних ліків.

Навряд чи є потреба демонструвати типові клінічні випадки ПГА, які проявляються комплексом клінічних і лабораторних симптомів, таких як гіпертензія, слабкість м'язів, ніктурія, схильність до ішемічних мозкових розладів, гіпокаліємія, гіперальдостеронемія на тлі низького рівня реніну плазми. Водночас питання лікувальної тактики при двобічних ураженнях НЗ пухлинами та з лабораторним підтвердженням первинного альдостеронізму викликає неабиякий клінічний інтерес.

Клінічний випадок

Пацієнтку Г., 47 років, направили на дообстеження та лікування лікарями-кардіологами одного з київських науково-дослідних інститутів з попереднім діагнозом: симптоматична АГ, первинний альдостеронізм, пухлина лівої НЗ. Хвора перенесла легкий ішемічний інсульт, страждає на АГ понад 15 років, приймає п'ять антигіпертензивних препаратів, утім, не може надійно контролювати артеріальний тиск, часто стає пацієнткою кардіологічних стаціонарів, викликає швидко допомогу через гіпертонічний криз. У результаті попередніх обстежень у неї виявили помірно підвищений альдостерон крові (39 нг/дл) та незначно знижений рівень активного реніну (1,01 нг/л),

що викликало підозру на первинний альдостеронізм. Калій плазми крові залишався у межах норми (4,2 ммоль/л). Проведене ультразвукове обстеження черевної порожнини та позаочеревинного простору виявило наявність невеликої (2,5 см) пухлини правої НЗ, що разом з клініко-лабораторними даними дало можливість кардіологам установити діагноз альдостероми правої НЗ і направити хвору у клініку ендокринної хірургії.

В ендокринологічному стаціонарі пацієнтку дообстежили. Насамперед провели пробу з навантаженням сіллю шляхом внутрішньовенного введення 2,0 л фізіологічного розчину протягом 4 год з повторним визначенням рівня альдостерону крові. Концентрація альдостерону виявилася несупресованою – 13,2 нг/дл, що підтверджувало наявність первинного альдостеронізму в умовах зниженого рівня реніну крові. Наступним кроком було проведення комп'ютерного томографічного дослідження зони НЗ із внутрішньовенним контрастуванням і малим кроком пошарових зрізів (2 мм). За допомогою комп'ютерної томографії

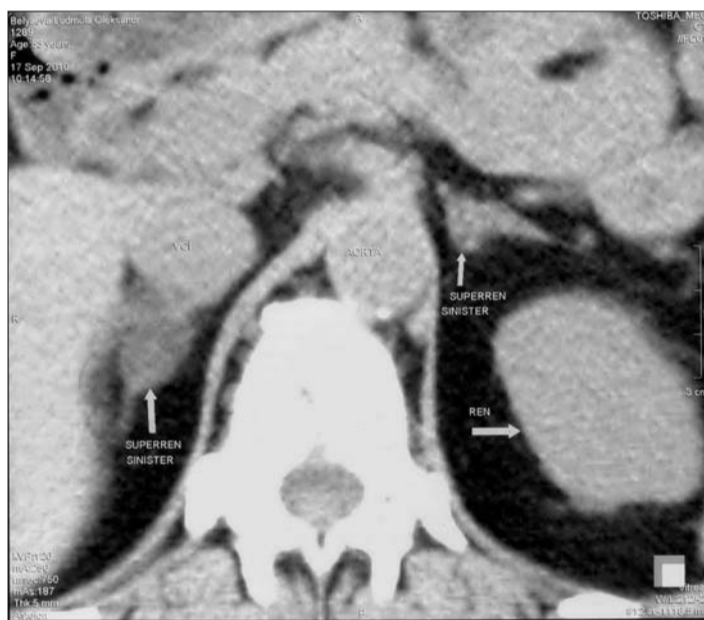
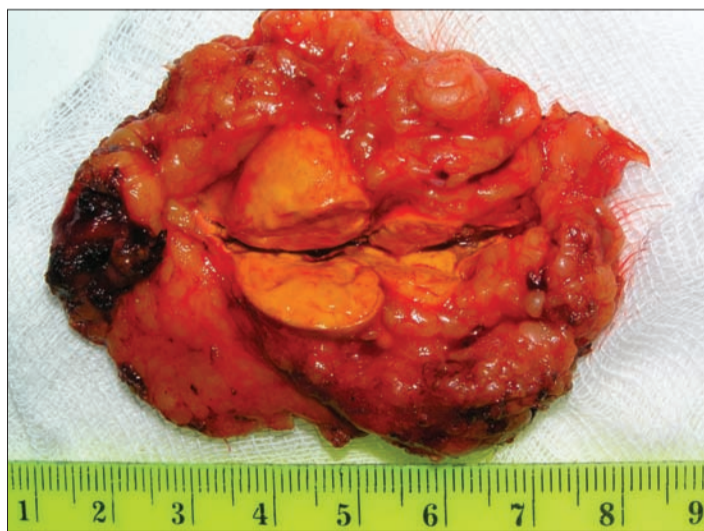

Рис. 1. Пухлини правої (ліворуч) та лівої (праворуч) надниркових залоз на комп'ютерній томограмі



Макропрепарат видаленої лапароскопічно лівої НЗ з аденомою

виявили наявність двобічного пухлинного ураження НЗ: аденоматозне (за щільністю – 12 НУ) утворення правої залози розмірами 24 мм й аденоматозне утворення лівої НЗ менших розмірів – 12 мм (рис. 1). Враховуючи дані комп'ютерної томографії, потрібно було з'ясувати, чи є асиметрія в секретії



С.М. Черенько

альдостерону правою та лівою наднирковими пухлинами. Для цього провели ангиографічне дослідження з роздільним забором крові з нижньої порожнистої, правої (безпосередньо) та лівої (через ліву ниркову вену) надниркових вен. В усіх трьох пробах крові визначили концентрацію альдостерону і кортизолу, а їх співвідношення порівняли між собою. Гормональні дослідження засвідчили майже шестикратне перевищення співвідношення альдостерон/кортизол ліворуч (87,3 : 6,7) порівняно з правим боком (19,1 : 8,1) і нижньою порожнистою веною (23,2 : 8,9). Такі результати дали можливість нам вважати правобічну пухлину НЗ гормонально неактивною (або суттєво менш активною) та надати перевагу хірургічному способу лікування – лівобічній адrenaлектомії. Згодом вико-

нали неускладнену лівобічну лапароскопічну адrenaлектомію (тривалість операції 35 хв), яка підтвердила наявність поодинокій аденоми кори НЗ. Пацієнтка швидко одужала, виписалася з лікарні на шосту добу без замісної терапії глюкокортикоїдами. Рівень калію крові знаходився у межах норми, рівень альдостерону знизився до 17,4 нг/дл на шосту добу та 16,9 нг/дл через 3 міс після операції, при цьому рівень реніну крові залишався на нижній межі норми (5-7 нг/л). Артеріальний тиск почав знижуватися вже на другу добу після операції і становив 150/90 мм рт. ст. на шосту добу та 130-150/80-95 мм рт. ст. через 3 міс після операції. У разі підвищення артеріального тиску хворій призначили симптоматичне лікування гіпертензії препаратами з групи блокаторів кальцієвих каналів, рекомендували повторювати комп'ютерне томографічне обстеження раз на рік для контролю за розміром пухлини правої НЗ та гормональне дослідження крові на альдостерон й активний ренін один раз на півроку.

Наведений клінічний приклад демонструє можливість одночасного існування гормонально-активних і «німих» пухлин НЗ, що в умовах доведеного первинного альдостеронізму може вплинути на вибір стратегії лікування (хірургічне чи терапевтичне), а також тактики операції – правобічна чи лівобічна адrenaлектомія. Використання сучасного протоколу обстеження та можливостей диференційної діагностики – єдиний шлях до вибору правильного способу лікування пацієнтів з первинним альдостеронізмом.