А.С. Сенаторова, д.м.н., профессор, **О.Л. Логвинова, Л.Н. Черненко, Г.Р. Муратов,** Харьковский национальный медицинский университет, Харьковская областная детская клиническая больница

Бронхолегочная дисплазия у детей

Благодаря усовершенствованию методов интенсивной терапии и сурфактантной поддержке неонатологи добились выживания недоношенных и маловесных детей, родившихся с респираторными нарушениями и другими состояниями, требующими искусственной вентиляции легких (ИВЛ). Однако незрелость бронхолегочной системы, баротравма, повреждение кислородом, воспаление у многих из них привело к формированию хронических изменений в легких – бронхолегочной дисплазии (БЛД).

А.С. Сенаторова

Формы заболевания, факторы риска

Согласно определению, БЛД – это полиэтиологическое хроническое заболевание морфологически незрелых легких, развивающееся у новорожденных, главным образом глубоко недоношенных детей, в результате интенсивной терапии респираторного дистресс-синдрома (РДС) и/или пневмонии. Протекает с преимущественным поражением бронхиол и паренхимы легких, развитием эмфиземы, фиброза и/или нарушением репликации альвеол. Проявляется зависимостью от кислорода в возрасте 28 сут жизни и старше, бронхообструктивным синдромом и симптомами дыхательной недостаточности и характеризуется специфичными рентгенологическими изменениями в первые месяцы жизни и регрессом клинических проявлений по мере роста ребенка. Выделяют три формы заболевания: классическую, так называемую новую БЛД недоношенных и БЛД доношенных. Классическая БЛД – хроническое обструктивное заболевание легких недоношенных детей, возникающее вследствие повреждения легких кислородом, давлением, объемом, ведущее к воспалительному поражению дыхательных путей, фиброзу и эмфиземе.

У детей с гестационным возрастом менее 32 нед может развиться новая БЛД – паренхиматозное легочное заболевание, характеризующееся нарушением роста и развития альвеол и сосудов малого круга кровообращения у детей с очень низкой массой тела при рождении.

У доношенных детей, требовавших ИВЛ с длительной экспозицией и высокими концентрациями кислорода при лечении врожденных пороков сердца или пневмонии, поражений центральной нервной системы, также нередко развивается БЛД, которая выделяется как отдельная нозологическая форма – БЛД доношенных.

БЛД является многофакторным заболеванием, факторы риска развития которого подразделяют на эндогенные и экзогенные, модифицируемые и немодифицируемые.

Патогенез

Ключевые звенья патогенеза БЛД

Незрелость легочной ткани. Дефицит сурфактанта, нарушение функции альвеолокапиллярной мембраны, отсутствие коллатералей, незрелость антиоксидантной системы приводит к спаданию альвеол, микроциркуляторным нарушениям в легочной ткани, формированию воспаления. Регуляция репаративных процессов неполноценна, что приводит к фиброзированию пораженных участков легких.

Гипероксия в дыхательных путях. Индуцированное кислородом повреждение легких возникает опосредованно через гиперпродукцию токсических радикалов. Основным звеном патогенеза БЛД при кислородотерапии является дисбаланс в системе «оксиданты-антиоксиданты», выражающийся в относительном избытке активных форм кислорода в сочетании с недостаточной эффективностью системы антиоксидантной защиты. Одним из основных факторов, приводящих к фиброзированию ткани легких, является фактор роста фибробластов (TGFβ), содержание которого в легких детей с БЛД повышено. Важно, что в неактивном состоянии этот фактор присутствует в достаточных количествах в ткани легких здоровых людей и способен активироваться свободными радикалами. Другими потенциально негативными эффектами активных форм кислорода являются нарушение реактивности сосудов легких, приводящее к усилению внутрилегочного шунтирования деоксигенированной крови, и замедление клиренса вазоактивных соединений (серотонина, норадреналина, эйкозаноидов и др.). Это способствует усилению нарушения функции легких у пациентов группы риска по развитию БЛД.

Волюмотравма является результатом перерастяжения структур легкого, обусловленного использованием неадекватно большого дыхательного объема в процессе ИВЛ. Повреждение легких возникает из-за растяжения альвеол, дыхательных путей, базальной мембраны и эндотелия капилляров.

Инфекция. Контаминация дыхательных путей Chlamydia trachomatis, Ureaplasma urealyticum, Mycoplasma hominis, цитомегаловирусом ассоциируется с высоким риском развития БЛД по сравнению с неинфицированными. Указанные возбудители могут вызывать хорионамнионит, преждевременные роды, а также легочные поражения, в частности воспаление, сопровождающееся гиперреактивностью бронхов, инактивацию сурфактанта. Персистирующая воспалительная реакция влияет на физиологическую последовательность факторов пульмонального роста и дифференцировки и ведет к патологическому развитию легких с нарушением альвеолизации и васкуляризации, репарация при этом происходит посредством пролиферации фибробластов.

Респираторные расстройства, по поводу которых проводится ИВЛ: первичные (синдром дыхательных расстройств и др.); вторичные (врожденные заболевания сердечно-сосудистой системы, чаще врожденные пороки сердца с обогащением малого круга кровообращения). Результаты некоторых исследований продемонстрировали ассоциацию между открытым артериальным протоком (ОАП) и развитием БЛД, особенно у детей с экстремально низкой массой тела при рождении. Нозокомиальная инфекция потенцирует эффекты ОАП в генезе данной патологии.

Наследственная предрасположенность. Генетически детерминированный дефицит протеина В сурфактанта, большая частота бронхиальной астмы и хронических неспецифических заболеваний легких среди родственников, атопия в семье, расовая принадлежность (европеоидная раса), мужской пол предрасполагают к формированию БЛД.

Неадекватное питание. Установлено, что состояние нутритивного статуса и обеспеченность витамином А влияют на процессы дифференцировки, регенерации и реэпителизации в бронхолегочной системе. Некоторые исследователи свидетельствуют об ассоциации этих факторов (недостаточного питания и дефицита витамина А) с развитием БЛД.

Клиника

Первым признаком возможного формирования БЛД является затяжное течение РДС. Клиническая картина БЛД представлена симптоматикой хронической дыхательной недостаточности (ХДН) у новорожденных, зависимых от высоких концентраций кислорода во вдыхаемом воздухе. При объективном исследовании обычно выявляют акроцианоз, нарастающий при беспокойстве. Грудная клетка ближе к бочкообразной форме, и в отличие от других заболеваний, протекающих с бронхообструктивным синдромом, ригидна. Ригидность обусловлена развитием фиброза. Характерны тахипноэ до 60-90 дыханий в минуту, экспираторная одышка с втяжением нижних отделов грудной клетки и грудины. Перкуторный звук над легкими – коробочный, с участками притупления. Для аускультативной картины БЛД типичны ослабление дыхания, крепитация и мелкопузырчатые хрипы, имеющие постоянный характер в течение дня. У недоношенных детей могут быть эпизоды падения сатурации кислорода, в тяжелых случаях приводящие к апноэ.

Клиническая картина новой формы БЛД характеризуется длительной кислородозависимостью и в то же время сравнительно редким возникновением бронхообструктивного синдрома. Перевод ребенка с БЛД на второй этап выхаживания осуществляется после ликвидации критических состояний, прекращения ИВЛ и соответствует постинтубационному периоду болезни, для которого характерны симптомы дыхательной недостаточности.

Формирование БЛД доношенных является дискутабельным вопросом среди неонатологов. Наравне с тем доказано ее существование у категории детей, длительно получавших ИВЛ в связи с неврологической патологией или имевших пороки развития кардиореспираторной системы или переживших «катастрофы» в неонатальном периоде. Течение БЛД доношенных обычно менее тяжелое, проявляется рецидивирующими обструктивными бронхитами. Редки критические падения сатурации, отсутствует апноэ. При условии редких обострений к 3-4 годам легочный фиброз минимален.

Диагностика

В клиническом анализе крови часто выявляется анемия, обусловленная хронической гипоксией, рецидивами заболевания, дефицитом эритропоэза у недоношенных. Обязательным является тщательное исследование анамнеза и диагностика внутриклеточных инфекций методом иммуноферментного анализа и полимеразной цепной реакции. Ежеквартальное, а в некоторых случаях ежемесячное бактериологическое исследование мокроты необходимо проводить каждому ребенку с БЛД.

Рентгенологические изменения, свидетельствующие в пользу фиброза, имеют вид деформаций и локального усиления легочного рисунка (лентообразные уплотнения), чередующихся с участками вздутия легочной ткани, придающими легочному рисунку сетчатый характер или легкую завуалированность легочных полей. Компьютерная томография с высоким разрешением занимает одно из ведущих мест в постановке диагноза БЛД, позволяя установить степень поражения легочной паренхимы.

Течение

В таблице представлены критерии, определяющие тяжесть течения БЛД у детей

По современным представлениям, БЛД представляет собой вариант хронического обструктивного заболевания легких у детей. Динамические исследования показали, что у детей с БЛД легочная функция постепенно улучшается с возрастом, но повышенная резистентность дыхательных путей сохраняется не менее трех лет, причем с наибольшей частотой нарушения респираторной функции

«БИОНОРИКА» ИНФОРМИРУЕТ

Продолжение. Начало на стр. 34.

с плацебо (p<0,001). Благодаря лечению частота приступов кашля снизилась более чем 3 раза, а при приеме плацебо – лишь в 2 раза. По времени при приеме обеих форм препарата частота приступов кашля снижалась в 2 раза на 2 дня раньше, чем в группе плацебо (рис. 1) . С помощью шкалы BSS (шкала симптомов бронхита) учитывались такие типичные симптомы, как кашель, мокрота, боли в груди при кашле, затрудненность дыхания и хрипы, прослушиваемые при аускультации. При приеме сиропа (ТЕ) показатели по шкале BSS уже на 4-й день упали с 8,2 до 5,1 балла. Вплоть до окончания наблюдений показатели по шкале продолжали снижаться и на 10-й день составили 1,6 балла. В группе плацебо показатели по шкале BSS составили 3,3 балла. Практическое исследование, проведенное с участием пациентов, проходивших лечение в амбулаторных условиях (O. Marzian, 2007), показало, что использование препарата при лечении детей также эффективно.

Комбинированный растительный препарат официально рекомендован к применению

В новом руководстве Немецкого общества пневмологии было рекомендовано использовать в терапии острого кашля не тимьян или плющ в отдельности, а комбинацию из тимьяна и плюща или тимьяна и первоцвета, эффективность которых была клинически доказана (www.uni-duesseldorf.de/ AWMF/II/020-0031.pdf). Столь однозначная рекомендация основана на исследованиях Б. Кеммериха, в ходе которых проводилось тестирование препарата Бронхипрет®.

Уникальная комбинация растений

Растительный препарат Синупрет® хорошо зарекомендовал себя в терапии синусита. Уникальная комбинация из 5 растений была сертифицирована в соответствии с европейскими медицинскими правовыми нормами. При остром и хроническом риносинусите необходима терапия, которая воздействовала бы как на симптомы, так и на причину заболевания. Научно доказано, что препарат Синупрет® обладает таким комплексным действием.

Синупрет®: борьба с синуситом по 5 направлениям

Риносинусит, как правило, имеет вирусную этиологию и лишь в редких случаях вызывается бактериальной инфекцией. Слизистая оболочка носа отекает вследствие воспалительной реакции, что приводит к блокировке остиальных отверстий. Из-за недостаточной вентиляции околоносовых пазух происходит застой секрета. Препарат Синупрет® эффективен как при остром, так и при хроническом риносинусите благодаря 5 растительным экстрактам, входящим в его состав: все 5 растений оказывают секретолитическое действие, поддерживая таким образом мукоцилиарный клиренс. Идеальным дополнением к мощному секретолитическому потенциалу препарата являются противовоспалительные эффекты, вызываемые веществами, входящими в состав цветков первоцвета и травы щавеля. Воспалительный процесс купируется, застоявшийся секрет разжижается и может быть выведен из организма. в результате восстанавливаются вентиляция и дренаж околоносовых пазух. Дыхание пациента становится более свободным, благодаря чему давящая головная боль проходит. Кроме того, действие препарата Синупрет® направлено и на причину респираторных

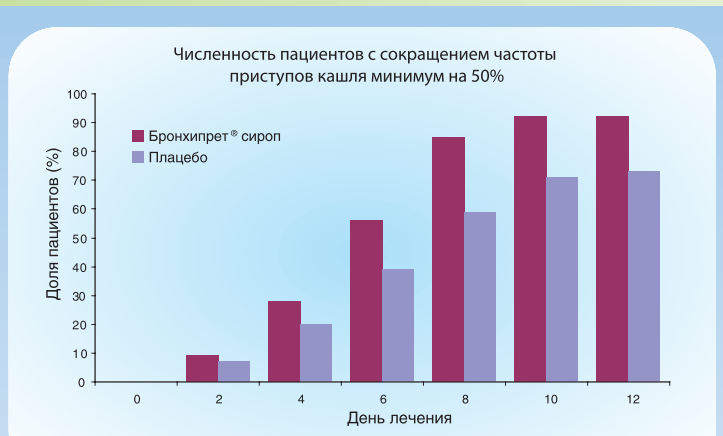

Рис. 1. Тимьян плюс плющ против плацебо

регистрируются у детей с БЛД в возрасте до 2 лет. Дальнейшее клиническое течение БЛД волнообразное, зависит от выраженности морфологических и функциональных нарушений. По данным различных исследователей, дети с БЛД до 5-6-летнего возраста склонны к более частому возникновению персистирующих респираторных симптомов и заболеваний, протекающих с бронхообструктивным синдромом.

Бронхиты, бронхиолиты, пневмонии носят рецидивирующий характер, являясь причиной обострений заболеваний, повторных госпитализаций и нередко непосредственной причиной смерти детей с БЛД.

Осложнения БЛД: ХДН, ателектаз, легочная гипертензия, недостаточность кровообращения, задержка психомоторного развития, нарушения когнитивного развития, задержка роста, нарушение физического развития, гипотрофия.

С прогрессированием заболевания выявляются клинические признаки легочного сердца и легочной гипертензии: смещение границы сердца и сердечного толчка вправо, акцент II тона над легочной артерией. По данным ЭКГ выявляются: отрицательные зубцы T в V_1, V_2, V_3; угол QRS >90°; 100R/R+S в V_5 <50; амплитуда зубца PII >2 мм; 100R/R+S в II >20; 100R/R+Q в aVR<50; 100R/R+S в V_1<50. При рентгенологическом обследовании выявлено расширение ствола легочной артерии и ее правой и левой ветви, увеличение контура правого желудочка. ЭхоКГ-признаки формирования легочного сердца: гипертрофия и/или дилатация правого желудочка, парадоксальное движение межжелудочковой перегородки в диастолу в сторону левых отделов, D-образная форма левого желудочка, увеличение трикуспидальной регургитации.

Особое место занимает ХДН, симптомами которой являются цианоз, одышка с втяжением межреберий и западением грудины при дыхании, тахипноэ, в ряде случаев требующая домашней кислородотерапии. Для оценки степени ХДН у детей с БЛД используют показатели газового состава крови с определением парциального давления и сатурации кислорода, причем оценка сатурации кислорода является предпочтительной. Степень ХДН устанавливается по SaO_2 (%) и PaO_2 (мм рт. ст.). При SaO_2 90-94% – I, SaO_2 75-89% – II, SaO_2 <75% – III степень ДН.

При выраженной перегрузке и поражении правых отделов сердца развивается правожелудочковая недостаточность, для которой характерны: цианоз, набухание шейных вен, ортопноэ, пастозность и возникновение периферических отеков, гепатоспленомегалия. Пульс частый, слабого наполнения, снижено артериальное давление. Границы сердца расширены вправо с эпигастральной пульсацией. При аускультации сердца – I тон глухой, II над легочной артерией умеренно акцентирован, иногда выявляется трехчленный ритм «протодиастолического галопа». При проведении ЭКГ – высокий P-pulmonale в правых отведениях; отклонение электрической оси вправо, неполная блокада правой ножки пучка Гиса; инверсия зубца T в грудных отведениях V_1-V_4. ЭхоКГ – расширение правых полостей, снижение фракции выброса, ударного и минутного объемов кровообращения.

Таблица. Диагностические критерии, определяющие тяжесть течения БЛД у детей (А.В. Богданова, И.В. Давыдова, 2009)

	1 (легкая)	2 (средняя)	3 (тяжелая)
Клинические данные			
Частота дыхания	Норма, увеличение при наслоении вирусной инфекции	Норма, увеличение на 20% и более при физической нагрузке и при присоединении вирусной инфекции	Увеличение на 20% и более в стойком состоянии, более значительно при присоединении вирусной инфекции
Симптомы дыхательной недостаточности	Только при присоединении вирусной инфекции	Умеренно выражены, усиливаются при присоединении вирусной инфекции	Выражены значительно
Отставание в физическом развитии	Нет	Умеренно выражено	Значительно выражено
Легочная гипертензия*	–	±	++
Рентгенографическая оценка			
Признаки гиперинфляции	Отсутствуют (счет по передним и задним отрезкам ребер – 14 и менее)	Имеются (счет по передним и задним отрезкам ребер – 14,5 до 16)	Выражены (счет по передним и задним отрезкам ребер – 16,5 и более, диафрагма в боковой проекции плоская или вогнутая)
Повышение прозрачности легочной ткани	Не определяется	Локальные участки	Распространенное повышение прозрачности, буллы
Фиброз/интерстициальные изменения	Не определяются	Несколько линейных затемнений, подчеркнутость интерстиция	Много патологических линий, плотные фиброзные тяжи
Сердечно-сосудистые изменения	Нет	Может быть кардиомегалия	Выраженная кардиомегалия и/или гипертрофия правого желудочка и/или расширения ствола легочной артерии

* В зависимости от величины систолического давления в легочной артерии выделяют четыре степени легочной гипертензии: I – от 25 до 50 мм рт. ст.; II – 51-75 мм рт. ст.; III – 76-110 мм рт. ст.; IV – выше 110 мм рт. ст.

Исходы БЛД: клиническое выздоровление, хронический бронхит, интерстициальный пневмонит, эмфизема легких, облитерирующий бронхиолит, рецидивирующий бронхит, пневмофиброз (пневмосклероз), бронхоэктазы.

Лечение

Лечение детей с БЛД в первую очередь должно быть основано на адекватной калорийности питания (120-140, а иногда и 180 ккал/кг/сут), что должно обеспечивать прибавку массы тела 15-30 гр/сут. Важно поддержание максимальных значений парентеральных белков, углеводов, жиров, витаминов и микроэлементов. Ежедневные потребности в белке и жире составляют не менее 3-3,5 г/кг массы тела в сутки. Потребность в витамине А должна составлять 1500 МЕ/сут. Витамин А участвует в нормальном росте и дифференцировке эпителиальных клеток, поэтому при его дефиците последовательность патологических изменений такая же, как и при БЛД (некротический трахеобронхит – сквамозная метаплазия – снижение растяжимости легких). Микроэлементы являются кофакторами антиоксидантной защиты, из них особенно важно поддержание кальция 200 мг/кг/сут, фосфора 125 мг/кг/сут, железа 2-4 мг/кг/сут в питании ребенка, для стабилизации мембран у ребенка с БЛД.

Основные принципы медикаментозной терапии

В острый период (по показаниям) противовирусная и антибиотикотерапия с учетом выделенной микрофлоры. Муколитическая терапия (при усилении бронхообструкции на фоне респираторной инфекции) – амброксол (1,5-2-3 мг/кг/сут) энтерально или в ингаляциях через небулайзер. При обострении заболевания применяют сальбутамол в ингаляциях 100-200 мкг каждые 6-8 ч короткими курсами.

При развитии легочной гипертензии необходимо назначение соответствующей терапии. Фуросемид применяется в дозе 1-2 мг/кг/сут внутривенно от 1 до 3 раз в сутки в течение недели. Достаточно эффективно применение фуросемида через небулайзер 1 мг/кг, растворенного в физиологическом растворе каждые 6 ч.

Для длительной диуретической терапии (до 2-2,5 мес) наиболее рационально использование калийсберегающего диуретика спиронолактона по 2 мг/кг/сут в два приема. Возможно назначение метилксантинов, которые мягко стимулируют диурез, активируют дыхательный центр, улучшают сократительную функцию диафрагмы, а также снижают сосудистое сопротивление и обладают бронходилатирующим действием. Нагрузочная доза эуфиллина 5-6 мг/кг, затем 3-6 мг/кг/сут каждые 8-12 ч в течение месяца. Современная тактика лечения ЛГ предусматривает применение силденафила. В детской практике силденафил назначается из расчета 1-2 мг/кг/сут с длительностью приема в среднем до 18 мес.

Имеются данные о возможности применения в детской практике препаратов из группы аналогов простациклинов, представителями которой являются илопрост (внутривенные инфузии из расчета 0,5-2 мг/кг/мин, длительность терапии до 4 недели) и треспростинил (внутривенных инфузий в дозе 1,25 мг/кг/мин).

В аспекте важной патогенетической роли ренин-ангиотензин-альдостероновой системы в формировании легочной гипертензии препаратами выбора являются ингибиторы АПФ, в частности каптоприл 0,1-0,5 мг/кг каждые 8 ч в течение 2 мес. Вибрационный массаж, постуральный дренаж, лечебная физкультура – также неотъемлемая часть лечения БЛД.

Обучение родителей

Родители ребенка больного БЛД нуждаются в психологической поддержке, поскольку течение болезни непредсказуемое, выздоровление может быть очень длительным. Родители должны быть информированы о природе, признаках, осложнениях, лечении и прогнозе заболевания и должны быть обучены:

- определению витальных признаков (температура тела, частота пульса и дыхания, оценка цвета кожных покровов, изменения в поведении);
- правилам ухода (пеленание, купание, уход за кожей);
- правилам кормления (методы кормления, важность увеличения веса, разведение смеси, кормление через зонд, методы, направленные на стимуляцию сосания, профилактика гастроэзофагеального рефлюкса);
- медикаментозному лечению (названия препаратов, цель назначения, дозировка, схема и частота приема, наличие побочных эффектов, мониторинг, хранение и безопасность медикаментов);
- технике ингаляционной и кислородотерапии (при применении в домашних условиях);
- диагностике дыхательной недостаточности (по частоте дыхания, свистящему дыханию, изменению цвета кожных покровов);
- технике сердечно-легочной реанимации;
- методам профилактики респираторных инфекций;
- проведению регулярных комплексов пассивных дыхательных упражнений, массажа.

Диспансеризация

Диспансеризация детей с БЛД предусматривает дифференцированное ведение больных в зависимости от формы, периода и тяжести заболевания, особенностей его клинического течения, развития осложнений.

При осмотре больных детей особое внимание следует обращать на общее состояние детей, степень выраженности симптомов ХДН, физикальные изменения в легких, изменения со стороны сердечно-сосудистой системы. На амбулаторном этапе наблюдения проводится обязательный контроль массо-ростовых прибавок, психомоторного развития, лечение сопутствующей патологии. Ведение ребенка с БЛД на амбулаторном этапе невозможно без

Продолжение на стр. 38.

заболеваний, поскольку цветки первоцвета, трава щавеля и трава вербены обладают как противовирусными, так и антибактериальными свойствами. Поскольку данный фитопрепарат наряду с вышеописанными эффектами поддерживает иммунную систему организма, его применение препятствует развитию вторичной бактериальной инфекции.

Новое исследование: активизация мукоцилиарного клиренса благодаря препарату Синупрет®

Мукоцилиарный клиренс базируется на двух слоях секрета, расположенных один над другим, и функции ресничек. Нижний слой (золь-фаза) представляет собой жидкость, покрывающую эпителии дыхательных путей (Airway Surface Liquid – ASL), на которых располагаются реснички. Реснички совершают колебания в золь-фазе и таким образом транспортируют располагающийся поверх золь-фазы вязкий секрет (гель-фазу) к глотке. Консистенция жидкого слоя поддерживается благодаря трансэпителиальной секреции хлорида (рис. 2). Если жидкий слой теряет свои свойства и золь-фаза высыхает, это приводит к ограничению функции мукоцилиарного клириенса, и выведение вязкого секрета (гель-фазы) не осуществляется должным образом. Американские ученые недавно установили, что биофлавоноиды, входящие в состав препарата Синупрет®, стимулируют секрецию ионов хлорида через эпителий дыхательных путей. Объектом воздействия здесь является CFTR-канал (CFTR=Cystic Fibrosis Transmembrane Conductance Regulator), важнейший трансэпителиальный канал, через который осуществляется секреция ионов хлорида (F. Virgin et al., 2010). Вследствие активации секреции хлорида усиливается гидрация секрета, что позволяет ресничкам снова беспрепятственно совершать колебания. Происходит выведение вязкого секрета, и околоносовые пазухи освобождаются.

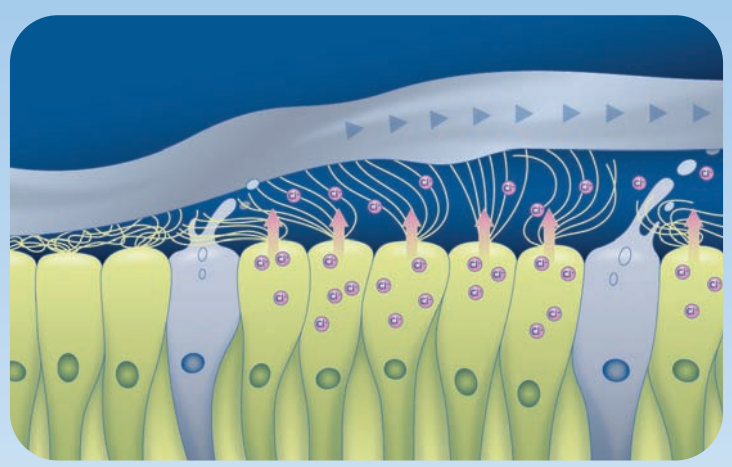

Рис. 2. Активность мерцательного эпителия и вязкость секрета определяют эффективность мукоцилиарного клиренса

Оптимизация антибиотикотерапии путем применения препарата Синупрет®

Проведенное плацебо контролируемое исследование (N. Neubauer et al., 1994) продемонстрировало, что применение препарата Синупрет® представляет собой разумное дополнение к антибиотикотерапии. 160 пациентов, страдающих острым бактериальным риносинуситом, в течение 14 дней получали антибиотик и деконгестивный препарат местного применения. Часть пациентов дополнительно получала препарат Синупрет®. У группы пациентов, получавших растительный препарат, полное излечение, подтвержденное радиологическим исследованием, было зарегистрировано в значительно большем количестве случаев (64,1%; в группе сравнения – 36,4%). Более чем у половины пациентов, получавших Синупрет®, были полностью устранены симптомы заболевания (60%; в группе сравнения – 25%). У четверти пациентов, получавших лишь антибиотик и деконгестивный препарат, в течение 2 нед не наступило субъективного улучшения состояния. При этом почти все пациенты, получавшие препарат Синупрет®, уже по истечении 2 нед сообщили об улучшении состояния.

А.С. Сенаторова, д.м.н., профессор, **О.Л. Логвинова, Л.Н. Черненко, Г.Р. Муратов,**
Харьковский национальный медицинский университет,
Харьковская областная детская клиническая больница

Бронхолегочная дисплазия у детей

Продолжение. Начало на стр. 36.

регулярного наблюдения детского пульмонолога, кардиолога, невролога до достижения трехлетнего возраста. Частота осмотра зависит от тяжести течения заболевания. Наблюдение за пациентом в возрасте старше трех лет определяется исходом заболевания к данному возрасту.

Врач-пульмонолог определяет индивидуальную тактику ведения и терапии, программу и кратность дополнительных обследований, консультаций специалистами.

Программа обследования детей с БЛД на амбулаторном этапе

- Клинический анализ крови.
- Рентгенография или компьютерная томография органов грудной клетки (ежегодно, до достижения трехлетнего возраста).
- Определение кислотно-основного состава крови, сатурации кислорода (при обострениях заболевания, персистирующих симптомах ХДН).
- ЭКГ. Допплер-ЭхоКГ с определением давления в легочной артерии.
- Бронхофонография (с проведением бронхолитической пробы) и аллергологическое обследование.

Клинический случай

На базе Харьковской областной детской клинической больницы, кафедры педиатрии № 1 и неонатологии с сентября 2009 года открыт областной центр диагностики и лечения БЛД у детей. Под наблюдением в центре находятся 70 детей с БЛД. Разработан план амбулаторного приема детей (с обязательным проведением ЭКГ, допплер-ЭхоКГ, консультацией смежных специалистов). При обострении заболевания дети госпитализируются и проходят полное лабораторно-инструментальное обследование с коррекцией терапии и дальнейшего плана наблюдения, что позволяет достигнуть ремиссии заболевания с дальнейшим выздоровлением.

В качестве иллюстрации приводим выписку из истории болезни ребенка К., 8 мес, находившегося на стационарном лечении в ОДКБ. Впервые мать обратилась в областной центр диагностики и лечения БЛД у детей, когда ребенку было 3 мес, с жалобами на наличие учащенного дыхания в покое, дистанционных хрипов. Из анамнеза жизни и заболевания известно, что ребенок от II беременности, протекавшей на фоне угрозы прерывания на всем протяжении, фетоплацентарной недостаточности, преэклампсии средней степени. Первая беременность закончилась самопроизвольным абортом в сроке 9 нед. Роды первые, стремительные, в сроке гестации 33 нед. Масса тела при рождении 1240,0 г. Состояние ребенка после рождения расценено как крайне тяжелое за счет выраженной кардиореспираторной недостаточности, неврологической симптоматики. В связи с неэффективностью функции дыхания переведен на ИВЛ, которая была проведена в течение 21 сут, далее кислородозависим в течение 10 дней. Был выписан домой в возрасте 2 мес со следующим диагнозом.

Ds Перинатальное гипоксически-ишемическое поражение ЦНС, тяжелое течение, ранний восстановительный период, с отеком головного мозга, перивентрикулярная ишемия II ст., синдром ликвородинамических нарушений. БЛД II-III ст. Функционирующее овальное окно, недостаточность кровообращения 0 ст. Недоношенность II ст. Анемия недоношенных I ст. Состояние после лазерокоррекции обоих глаз по поводу активной ретинопатии недоношенных. Реконвалесцент по внутриутробной пневмонии.

В возрасте 3 мес мать отметила усиление тахипноэ, наличие дистанционных хрипов, в связи с чем ребенок впервые госпитализируется в ОДКБ. Объективно: состояние ребенка расценено как тяжелое за счет респираторных нарушений, неврологической симптоматики. Ребенок отставал в нервно-психическом развитии: не держал голову, не улыбался, не гулил. Плохо прибавлял в весе. Обращало на себя внимание наличие множественных стигм дизэмбриогенеза: микроцефальная форма головы, короткая шея, широкая переносица, короткий фильтр, готическое небо, гипертелоризм глазных щелей и сосков, низко расположенные ушные раковины и пупочное кольцо. Тахипноэ до 60-62 в минуту с участием вспомогательной мускулатуры. Втяжение податливых мест грудной клетки. Перкуторно над легкими коробочный звук, умеренное притупление в нижних отделах с обеих сторон. Аускультативно – на фоне жесткого дыхания средне- и мелкопузырчатые хрипы с обеих сторон. Тоны сердца ритмичные, приглушены. Живот мягкий, не вздут, доступен пальпации. Печень выступает из-под края реберной дуги на 3 см, край эластичный. Склонность к запорам. Мочеиспускание без особенностей.

В комплекс лабораторно-инструментальных методов исследования было включено проведение компьютерной томографии органов грудной клетки.

Заключение: БЛД, хроническая стадия, классическая форма, тяжелое течение. Легочная гипертензия I ст. Легочной рисунок диффузно усилен и деформирован по груботрабекулярному типу, утолщение междольковых перегородок. КТ-признаки диффузного пневмофиброза.

При регистрации ЭКГ у ребенка были выявлены изменения в виде синусовой тахикардии, неполного блока правой ветви пучка Гиса, дилатации правого желудочка, гипоксических нарушений реполяризации.

Заключение: БЛД, классическая форма, тяжелое течение. Легочная гипертензия I ст. Заключение: Синусовая тахикардия (ЧСС 141 уд/мин). ЭОС отклонена вправо. Деформация QRS в правых грудных отведениях. Неполный блок правой ветви пучка Гиса. Отрицательный зубец T в V_1,V_2, V_3. Амплитуда зубца PII >2 мм; 100R/ R+S в II >20. Нарушения реполяризации.

При проведении ДопплерЭхоКГ выявлена умеренная дилатация правых камер, легочная гипертензия I ст., диастолическая дисфункция левого желудочка.

Заключение: БЛД, хроническая стадия, классическая форма, тяжелое течение. Легочная гипертензия I ст. Заключение: дилатация правых камер: диаметр левого желудочка в диастолу 25,1 мм, диаметр левого желудочка в систолу 15,2 мм, диаметр правого желудочка 16,8 мм, легочная гипертензия I ст. (Δ p на клапанах легочной артерии 7,8 мм рт. ст., среднее давление в легочной артерии – 37 мм рт. ст.), диастолическая дисфункция левого желудочка (E – 0,89 м/с, PGe – 3,1 мм рт. ст., A – 0,71 м/с, PGa – 2,0 мм рт. ст., IVRT – 0,069 с, ATe – 0,061 с, DTe – 0,069 с).

Ребенок получал следующее лечение. Режим постельный. Питание: смесь питательная по 120,0 мл каждые 4 ч, овощное пюре 170,0 мл, гречневая/рисовая каша 150,0 мл, отварное мясо 40,0-50,0 г, творог 40,0 г, фруктовое пюре 80,0 г. Медикаментозное лечение: с учетом выделенной флоры и ее чувствительности – антибактериальная терапия (цефуроксим 100 мг/кг/сут в/в в течение 7 сут), короткий курс парентеральных глюкокортикостероидов (дексаметазон 2 мг/кг/сут в/в в течение 5 сут). С целью улучшения дренажной функции – амброксол 1 мг/кг/сут в/в в течение 5 сут, затем перорально, β-адреномиметики – сальбутамол 100 мкг 4 раза в сутки, кортикостероиды – флутиказона пропионат 100 мкг/кг/сут ингаляционно. С учетом легочной гипертензии назначен силденафил 2 мг/кг/сут. В качестве метаболического препарата нами была назначена биологически активная добавка, содержащая убидекаренон, по 8 кап. 1 раз в сутки, в качестве ноотропной терапии – гопантеновая кислота по 125 мг 2 раза в сутки. Массаж грудной клетки, ЛФК. На фоне лечения состояние ребенка к концу второй недели улучшилось, одышки нет, хрипы не выслушивались. Рекомендовано контрольное обследование через два месяца, при котором отмечена положительная динамика: ребенок стал более активным. В массе тела прибавил 900,0 г. ЧДД – 39 в минуту. ЧСС 128 в минуту. Сатурация кислорода 93-95%. Аускультативно над легкими жесткое дыхание, хрипов нет. Тоны сердца ритмичные. При проведении допплер-ЭхоКГ среднее давление в легочной артерии 26 мм рт. ст., в связи с чем доза силденафила была уменьшена до 1 мг/кг/сут. Через месяц среднее давление в легочной артерии 24 мм рт. ст., что дало основание отменить силденафил.

Список литературы находится в редакции.

Новости

Нейродиагностика детей с простыми фебрильными судорогами: Клинические рекомендации Американской академии педиатров-2011

Фебрильные судороги (ФС) – судорожное состояние у детей от 6 до 60 месяцев, сопровождающееся повышением температуры тела свыше 38°С без клинических признаков нейроинфекции. ФС встречаются у 2-5% всех детей и являются наиболее частой патологией у детей с судорожным синдромом в возрасте до 60 месяцев.

ФС делятся на простые и сложные: простые – продолжительностью до 15 мин, не рецидивируют в течение последующих 24 ч; сложные (комплексные) – длящиеся более 15 мин и/или рецидивирующие в последующие 24 ч.

Цель создания документа – улучшение нейродиагностики у детей с простыми ФС, проведение дифдиагностики, создание алгоритма ведения больных и решение вопроса о целесообразности проведения более сложных диагностических исследований (нейровизуализации, специальной электроэнцефалографии, анализов крови и т.д.).

Рекомендации касаются следующих вопросов диагностики.

Люмбальная пункция обязательно проводится у всех детей с простыми ФС при подозрении на менингит (ригидность шейных мышц, симптомы Кернига, Брудзинского и др.), а также у детей в возрасте 6-12 месяцев с простыми ФС при отсутствии или неполной иммунизации к Haemophilus influenzae type b (Hib) и Streptococcus pneumoniae и при повышенном риске возникновения бактериального менингита. Кроме этого, по индивидуальным показаниям она может проводиться детям с простыми ФС, которым перед приступом назначались антибиотики. В данном случае антибиотики могут смазывать клиническую картину заболевания, поэтому при наличии ФС у ребенка к диагностике необходимо подходить с особой осторожностью, чтобы не пропустить наличие менингита. Последняя рекомендация основывается на спорной доказательной базе (клинические случаи), поэтому вопрос о проведении процедуры должен решать врач в индивидуальном порядке в зависимости от клинической картины, длительности назначения и вида антибиотиков.

Электроэнцефалографию не рекомендуется проводить детям с простыми ФС при отсутствии другой неврологической симптоматики, так как данный метод является дорогостоящим и не представляющим диагностической ценности.

Биохимический анализ крови на содержание различных элементов (кальция, фосфора, магния) и глюкозы, а также общий анализ крови с формулой для поиска причины возникновения простых ФС у детей не должны использоваться. Изменения в крови косвенно могут указывать на причину заболевания и наличие бактериемии. Однако у детей раннего возраста данные показатели могут значительно варьировать, и клеточный состав крови часто не меняется при патологии, что существенно снижает его клиническую значимость.

Методы визуализации не могут использоваться в рутинном обследовании детей с простыми ФС, так как являются дорогостоящими и могут нанести вред здоровью. Так, при проведении компьютерной томографии происходит облучение, а при магнитно-резонансной томографии часто требуется проведение седации.

Таким образом, врачи-клиницисты, проводящие обследование детей с простыми ФС, должны уделять внимание поиску причины лихорадочного состояния у ребенка. В первую очередь нужно исключить менингит, который связан с тяжелым течением и высокой летальностью у детей до 60 месяцев. При наличии клинических признаков и симптомов заболевания необходимо проведение люмбальной пункции.

www.pediatrics.org

Подготовил ***Владимир Савченко***