

А.В. Катилів, к.м.н., Д.В. Дмитрієв, А.А. Калінчук, Е.Ю. Дмитрієва, Вінницький національний медичний університет ім. Н.І. Пирогова, Вінницька дитяча обласна клінічна лікарня

Синдром стойкой инфильтрации легких у детей

Выяснение причин стойкой инфильтрации легких по данным рентгенограммы органов грудной клетки (Ro ОГК) у детей относится к числу весьма трудных диагностических проблем и требует от врача умения анализировать результаты многих дополнительных методов исследования. Подобный клинический синдром у детей встречается не так часто, как у взрослых, тем не менее дифференциальная диагностика этого синдрома достаточно трудна. При большинстве заболеваний легких у детей инфильтративные изменения в них полностью исчезают примерно через 3-4 недели от начала заболевания. Сохранение инфильтрации легочной ткани более указанного срока рационально рассматривать как синдром стойкой инфильтрации (ССИ) [1].

Основными причинами, приводящими к возникновению ССИ легких у детей, являются следующие заболевания, указанные в порядке убывания по частоте их встречаемости: осложнения пневмоний (фибриноторакс, абсцесс легких); врожденная бронхолегочная патология и болезни нарушения обмена веществ (аплазия и гипоплазия легкого, поликистоз легких, муковисцидоз, синдром Картагенера и др.); пороки развития диафрагмы (диафрагмальные грыжи); туберкулез легких; опухоли и метастазы легких (невринома, лимфогранулематоз, лейкоз и др.); редкие причины (легочный аспергиллез, эхинококкоз легкого, саркоидоз, поражение легких при аутоиммунных заболеваниях, например при синдроме Вегенера).

Алгоритм диагностики при ССИ заключается в поэтапном исключении вышеуказанных нозологий, приводящих к стойкой инфильтрации легочной ткани. Рентгенография ОГК является в данном случае скрининговым методом диагностики, и в дальнейшем необходимо проведение компьютерной томографии, а при необходимости — магнитно-резонансной томографии ОГК. Комплексный анализ данных, полученных при дополнительных методах исследования, и оценка эффективности проводимой терапии позволяет установить правильный диагноз.

Несомненно, в педиатрической практике наиболее часто инфильтрацию легочной ткани вызывают пневмонии. В большинстве случаев при проведении адекватной этиотропной терапии полное разрешение легочной инфильтрации наблюдается в течение 2-3 недель. Скорость разрешения пневмонической инфильтрации может замедляться из-за осложнений, которые могут развиваться как в остром периоде заболевания, так и в период реконвалесценции. К **осложнениям пневмонии**, которые приводят к ССИ легочной ткани, относятся абсцесс легкого, ателектаз, эмпиема, фибриноторакс, и крайне редко встречаются стерильные экссудаты в плевральных полостях. Разрешение пневмонии иногда задерживается вследствие суперинфекции другим микроорганизмом. Особенно часто суперинфекция отмечается у пациентов с первичными или вторичными иммунодефицитами либо с нарушением акта глотания, трахеопищеводным свищем. Суперинфекцию при пневмонии следует предполагать в тех случаях, когда после снижения лихорадки и улучшения общего состояния на фоне антибактериальной терапии у пациента повторно возникает фебрильная, или высокая, лихорадка, одышка и нарастает синдром интоксикации.

Одной из наиболее частых причин ССИ у детей является **фибриноторакс**, возникающий после пневмоний, осложненных экссудативным плевритом или эмпиемой (рис. 1).

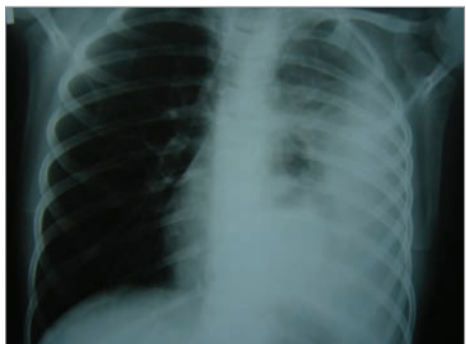

Рис. 1. Левосторонний фибриноторакс

К характерным особенностям фибриноторакса относятся следующие клинические

симптомы: чаще односторонняя локализация поражения, стойкое укорочение перкуторного звука в зоне фибриноторакса, ослабление везикулярного дыхания при аускультации, наличие необильных влажных мелкопузырчатых хрипов или крепитации. В большинстве случаев (92%) шум трения плевры при фибринотораксе длительно не выслушивается. Дыхательная недостаточность, как правило, не выражена. Основная жалоба при фибринотораксе — длительная боль, возникающая в соответствующей половине грудной клетки при глубоком дыхании или движении. Особенностью течения этого состояния является наличие стойкой субфебрильной температуры, чаще в вечернее время, которая может сохраняться на протяжении 1-2 месяцев. Рентгенологическая картина соответствует клиническому течению заболевания. На рентгенограмме обычно определяется односторонняя стойкая инфильтрация в нижних отделах легких, межреберные промежутки на стороне поражения сужены, наблюдается девиация грудного отдела позвоночника в сторону поражения. Наличие уровня жидкости и отсутствие воздуха в плевральной полости требует дифференциальной диагностики с гемотораксом. Полное разрешение стойкой инфильтрации при фибринотораксе может затянуться до 2-3 месяцев.

Еще одной из частых причин ССИ является **абсцесс легкого**, первичный или чаще ассоциированный с пневмонией. Клиническая картина абсцесса легкого у детей зависит от фазы заболевания (фаза инфильтрации или после прорыва абсцесса). В первом случае диагноз затруднения не вызывает в связи с наличием общего тяжелого состояния пациента, выраженного синдрома интоксикации и дыхательной недостаточности. Первая фаза заболевания достаточно короткая и, как правило, длится одну или две недели. При благоприятном течении заболевания происходит прорыв абсцесса в бронх (вторая фаза) и образуется полость в легком с характерным уровнем жидкости на рентгенограмме. Подобная рентгенологическая картина может сохраняться до 9 месяцев (рис. 2).

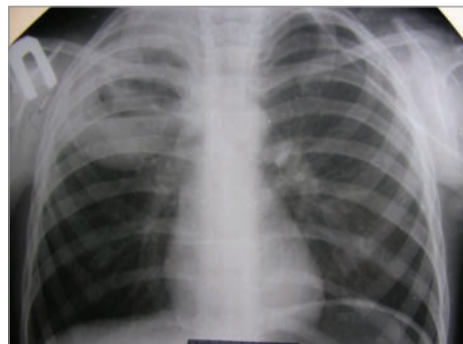


Рис. 2. Абсцесс правого легкого

Основными жалобами в таком случае являются хронический кашель, стойкая субфебрильная лихорадка с периодическими подъемами температуры до фебрильных значений, что связано с особенностями дренирования полости абсцесса. Клиническая картина напрямую зависит от размера полости абсцесса и характера его дренирования. При объективном исследовании над полостью абсцесса размером более 5 см отмечается тимпанический оттенок перкуторного звука, ослабленное везикулярное или амфорическое дыхание. При малых размерах полости абсцесса отклонения от нормы могут вообще отсутствовать. Рентгенологическими признаками абсцесса легких

во второй фазе являются наличие круглой тени с четкими краями и уровнем жидкости при однокамерной полости или округлой тени с несколькими горизонтальными уровнями жидкости.

Второй по частоте причиной ССИ после осложнений пневмонии являются **врожденные пороки развития бронхов и легких и болезни нарушения обмена веществ**. Согласно классификации МКБ-10 к врожденным порокам бронхолегочной системы относят:

- пороки развития трахеи и бронхов: врожденная трахеомалиция, врожденный стеноз бронхов, агенезия, атрезия, дивертикул бронхов;

- пороки развития легких: врожденная киста легкого, врожденное ячеистое легкое, кистозная болезнь, добавочная доля легкого, секвестрация легкого, агенезия, врожденная бронхоэктазия, гипоплазия, дисплазия легкого.

К характерным клиническим особенностям врожденной бронхолегочной патологии относят:

- дебют заболевания в раннем возрасте;
- хронический кашель;
- стойкий бронхообструктивный синдром;
- частые воспалительные заболевания легких;
- задержку физического развития;
- различные варианты деформации грудной клетки.

К порокам развития бронхолегочной системы, протекающих с ССИ, относят агенезию или аплазию легкого, поликистоз легких и гипоплазию.

Клинически при **поликистозе легких** отмечается хронический кашель с гнойной мокротой, кровохарканье и отставание в физическом развитии, нередко оральные хрипы, деформация грудной клетки на стороне поражения. Аускультативная картина характеризуется наличием ослабленного везикулярного дыхания, разнокалиберными влажными и сухими свистящими хрипами. Деформация ногтевых фаланг в виде барабанных палочек появляется в поздние сроки заболевания или у детей старшего возраста. При рентгенологическом и томографическом методах обследования визуализируются ячеистые образования, множественные округлые полости и кистозные образования (рис. 3).

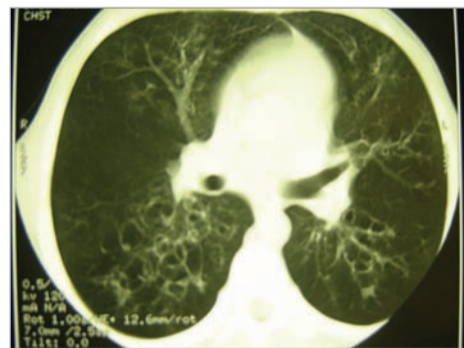


Рис. 3. Поликистоз легких

В начальной стадии при отсутствии изменений на рентгенограмме данное заболевание приходится дифференцировать с бронхиальной астмой.

Крайне редко (около 1% от всей врожденной бронхолегочной патологии) встречается **агенезия и аплазия легкого** [1, 4]. Агенезия представляет собой отсутствие легкого вместе

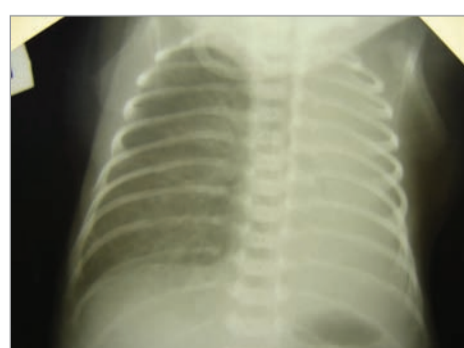

Рис. 4. Аплазия левого легкого



А.В. Катилів

с главным бронхом, аплазия — отсутствие легкого при наличии рудиментарного главного бронха. В первую очередь клиническая картина характеризуется наличием одышки смешанного типа. При проведении рентгенологического обследования постановка диагноза обычно не вызывает затруднения. На рентгенограмме определяется интенсивное затемнение на стороне порока, коллатеральное уменьшение объема грудной клетки, смещение средостения и пролабирование здорового легкого в сторону поражения (рис. 4).

Гипоплазия легкого характеризуется снижением количества бронхов (до 67%) и числа их ветвлений (до 50%). Клиническая картина неспецифична, определяется симптомами, характерными для врожденной патологии легких, и прямо пропорциональна объему поражения легочной ткани (рис. 5).

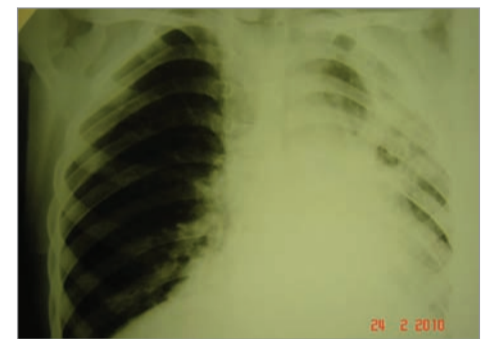

Рис. 5. Гипоплазия легкого слева

Первичную цилиарную дискинезию возможно предположить у ребенка с хроническим поражением верхних и нижних дыхательных путей, особенно в сочетании с рецидивирующим отитом. Примерно у 50% больных с цилиарной дискинезией имеет место синдром Картагенера: situs viscerum inversus, хроническое поражение нижних дыхательных путей, приводящее к бронхоэктазам, хронический синусит и отит. Однако необходимо учитывать, что обратное расположение органов не всегда свидетельствует о наличии синдрома Картагенера, так как лишь у 25% с situs viscerum inversus отмечается первичная цилиарная дискинезия. В 100% случаев пациенты с синдромом Картагенера имеют хронический продуктивный кашель, синусит и отит. Стойкая инфильтрация на рентгенограмме появляется значительно позже, а наличие бронхоэктазов можно выявить только при проведении компьютерной томографии. Вследствие высокой распространенности свистящего дыхания у детей на ранних этапах при этой нозологии практически всегда ошибочно диагностируют бронхиальную астму. Поэтому наличие situs viscerum inversus в большинстве случаев свидетельствует против бронхиальной астмы.

В настоящее время в детской пульмонологии остается спорным вопрос о наличии или отсутствии хронического бронхита как отдельной нозологической формы. Учитывая что формальным определением хронического бронхита у взрослых принято считать наличие продуктивного кашля не менее трех месяцев в год на протяжении более чем двух лет, а причиной заболевания является курение или профессиональные вредности, эти критерии неприемлемы для детского возраста. Хронический кашель и стойкие хрипы при аускультации легких — характерные симптомы практически любой врожденной бронхолегочной патологии у детей, и выделение такого заболевания, как хронический бронхит, в педиатрии до сих пор подвергается сомнению.

Одной из причин, приводящих к ССИ легочной ткани, являются **опухоли**. Диагностика опухоли грудной клетки у детей — процесс достаточно сложный. Во-первых, это связано с тем, что у детей опухоль диагностируется относительно редко по сравнению со взрослыми. В большинстве случаев педиатры имеют дело с заболеваниями преимущественно воспалительной природы, что приводит к ослаблению онконастороженности в педиатрии. Во-вторых, клинические проявления скудны в начальной стадии заболеваний опухолевой этиологии. Компенсаторные возможности детского организма весьма велики, в связи с этим заподозрить опухоль в грудной полости у ребенка при первичном осмотре возможно только при значительных размерах (в этой ситуации появляется клиническая картина сдавления дыхательных путей и смещения органов средостения), либо при наличии осложнений (спонтанный пневмоторакс, кровохарканье, гидроторакс, кахексия).

Следует отметить, что при ССИ опухолевого генеза рентгенологические признаки в неосложненных случаях не соответствуют клинической картине. Зачастую клиника воспалительного процесса маскирует основное заболевание как для клинициста, так и для рентгенолога. Характерно, что после адекватно проведенного лечения и при улучшении клинических и лабораторных показателей на рентгенограмме продолжает определяться дополнительная тень. Наличие стойкой инфильтрации на Ro ОГК при отсутствии гипертермии, интоксикационного синдрома и выраженной одышки должно всегда наводить врача на мысль о возможном опухолевом процессе, в пользу которого может свидетельствовать наличие увеличенных лимфатических узлов как одного из возможных признаков злокачественного роста.

Таким образом, скудные клинические проявления при наличии стойкой инфильтрации на Ro ОГК или дополнительной тени после купирования воспалительного процесса являются показанием для исключения опухолевого процесса.

Следует различать истинные опухоли и опухолевидные образования неканцерогенного происхождения. К ним относятся в основном пороки развития (дермоидные кисты, тератомы, лимфангиомы), которые длительно протекают бессимптомно и выявляются лишь при наличии осложнений либо как случайная находка.

Истинные опухоли разделяют на доброкачественные и злокачественные (первичные и вторичные — метастатические).

Локализация процесса во многом определяет клиническую картину, характер осложнений и позволяет с определенной долей достоверности судить о генезе объемного образования.

Средостение является местом наиболее частой локализации опухолей грудной клетки у детей, в то время как у взрослых чаще встречаются опухоли легких. При выявлении опухолевидного образования в средостении у детей важно обращать внимание на возраст.

У детей до 5 лет опухоли средостения в подавляющем большинстве случаев имеют нейрогенную природу (нейробластома, невринома) или являются пороками развития (лимфангиома, дермоид, тератома) (рис. 6).

Крайне редко встречаются злокачественные опухоли (тератобластома, саркома). Увеличение в размерах тимуса (тимомегалия) зачастую симулирует синдром опухоли в грудной полости в этой возрастной группе. Наличие тимомегалии у детей до года чаще всего не требует специальных лечебных мероприятий. На рентгенограмме увеличенный тимус, как правило, имеет форму паруса.

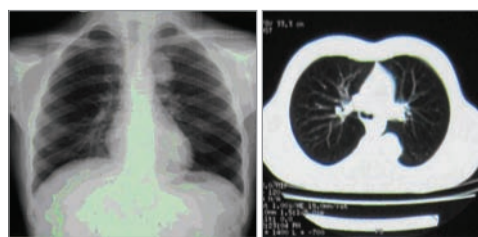


Рис. 6. Нейробластома заднего средостения

Напротив, у пациентов старше 5 лет ведущее место занимают злокачественные лимфопролиферативные процессы в переднем средостении и реже пороки развития. В этой возрастной группе тимус, как правило, уже проходит стадию инволюции, поэтому увеличение объема переднего средостения с высокой долей вероятности указывает на злокачественный процесс. В связи с этим термин «тимомегалия» в возрастной группе старше 5 лет не правомочен.

Опухоли легочной паренхимы и дыхательных путей — бронхов, трахеи — в педиатрии наблюдаются реже. В легочной паренхиме иногда встречаются случаи доброкачественных опухолей и пороков развития (тератома, дермоид). И крайне редко первичные злокачественные опухоли (ангиосаркома, лейомиосаркома и фибросаркома).

Минимальное влияние вредных внешних факторов (курение, профессиональные вредности) вследствие короткого времени их воздействия на детский организм позволяет отнести первичный рак легкого у детей в разряд казуистических случаев.

Метастатические (вторичные) поражения легких — более частое явление в педиатрии при саркомах, нефробластомах, злокачественных опухолях мягких тканей и меланоме.

Поэтому наличие у ребенка ССИ на Ro ОГК в виде округлой тени, расположенной в легочной паренхиме, при отсутствии острых воспалительных клинических проявлений характерно для метастатического поражения в 70% случаев, для первично злокачественных опухолей в 20% и доброкачественных в 10% (рис. 7).

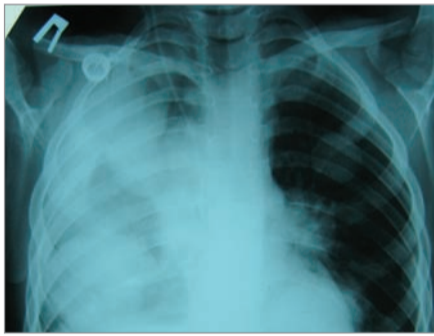


Рис. 7. Множественные метастазы в легких

К сожалению, опухоли или метастазы легких у детей примерно в половине случаев первоначально расцениваются как пневмония, и только после более или менее длительного и безуспешного лечения диагноз пересматривается.

Одним из вариантов ССИ является **туберкулез легких**, частое, но редко своевременно диагностируемое заболевание у детей. В педиатрии преобладают первичные формы данного заболевания, приводящие к ССИ (первичный туберкулезный комплекс и туберкулезный бронхоаденит). Первичное поражение при туберкулезе локализуется обычно субплеврально во 2 или 6-м сегменте легкого. В большинстве случаев он протекает малосимптомно или даже бессимптомно и обнаруживается случайно при рентгенологическом исследовании. Острое течение туберкулеза с выраженной лихорадкой, интоксикацией и лейкоцитозом у детей практически не встречается.

В подавляющем большинстве случаев вторичные формы туберкулеза наблюдаются у детей с иммунодефицитом или у пациентов с нарушением легочного кровотока (врожденные пороки сердца). Инфильтрация при первичном туберкулезе на рентгенограмме имеет стойкий характер, и даже при адекватной химиотерапии уменьшение объема поражения происходит только через несколько месяцев (рис. 8). В современных условиях клиническая картина туберкулеза у детей малоспецифична и в основном состоит из хронического малопродуктивного кашля и невыраженного астенического синдрома. Одышка, кровохарканье и локальные физикальные данные над легкими (изменение типа дыхания и появление хрипов) появляются в поздние сроки заболевания только при значительном объеме поражения. В диагностике помогают оценка динамики пробы Манту, посев мокроты на микобактерии и томография.

Многие вышеуказанные заболевания могут приводить к **ателектазам сегмента или доли легкого**. Физикальные признаки ателектаза

включают: притупление перкуторного звука, ослабление дыхания и усиление голосового дрожания. Физикальные признаки не удается выявить при небольших по объему ателектазах и при развитии компенсаторной эмфиземы вокруг безвоздушной части легкого. На рентгенограммах отмечается тень, соответствующая локализации доли или сегмента, смещение междолевой щели, более высокое стояние диафрагмы на пораженной стороне. Смещение средостения в пораженную сторону наблюдается при ателектазах доли легкого. Ателектазы, возникшие в результате пневмонии, бронхиальной астмы, постинтубационные не относятся к ССИ, так как достаточно быстро разрешаются в результате адекватного лечения. К ССИ относят ателектазы, возникшие в результате стойкой обструкции бронхов при опухолях легких или туберкулезе и реже при инородных телах.

Диагностика **диафрагмальных грыж**, как правило, не вызывает затруднения при анализе Ro ОГК. Рентгенологическая картина зависит от характера и объема переместившихся в грудную клетку органов брюшной полости. При смещении желудка на обзорных рентгенограммах можно видеть газовый пузырь с уровнем жидкости в левой плевральной полости. При выпадении петель тонкой кишки определяются отдельные участки просветления и затемнения на фоне легочного поля, изменчивые по величине и форме. Нахождение в грыжевых воротах печени или селезенки сопровождается затемнением соответствующих легочных полей. Значительные по объему диафрагмальные грыжи приводят к смещению органов средостения в противоположную от грыжи сторону и к появлению так называемого кардиореспираторного синдрома.

ССИ на Ro ОГК может иметь место и при **врожденных пороках сердца (ВПС)**, сопровождающихся легочной гипертензией. К патологическим процессам, вызывающим инфильтрацию легочной ткани при пороках сердца, приводят гемодинамические изменения в малом круге кровообращения, серозный отек и инфильтрация интерстициальной ткани. В связи с инновационными технологиями в детской кардиохирургии стойкая инфильтрация легочной ткани при ВПС встречается все реже и реже и в основном при некурабельных пороках в терминальной стадии. Инфильтрация на рентгенограмме, как правило, носит двухсторонний множественный очагово-сливной характер на фоне расширения и деформации тени сердца (рис. 8).

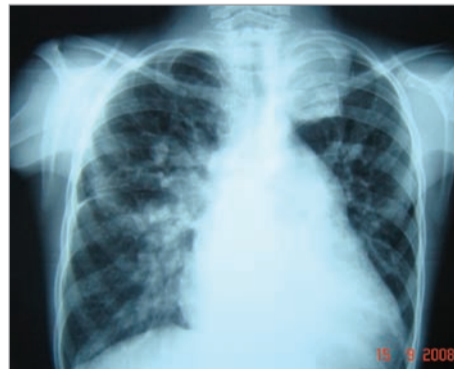

Рис. 8. Аномальная транспозиция магистральных сосудов. Туберкулез

Диагноз уточняется при проведении ультразвуковой диагностики, которая является золотым стандартом в диагностике заболеваний сердца.

В настоящее время к казуистическим случаям в педиатрической практике, приводящим к ССИ, относится **аспергиллома** и **эхинококковая киста легкого**. **Аспергиллома** образуется в дренированной полости абсцесса легкого или каверне, бронхоэктазах, пневмосклерозе часто после длительной антибактериальной терапии. Заболевание имеет хроническое течение и наблюдается у пациентов с нормальным иммунитетом. Рентгенологически аспергиллома имеет вид одностороннего шаровидного или овальной формы образования диаметром от 1,5 до 5 см, располагающегося преимущественно в верхушечно-задних сегментах легких. Между аспергилломой и стенками полости, в которой она находится, определяется полоска воздуха — так называемый симптом полумесяца (рис. 9). Клинически

аспергиллома проявляется хроническим кашлем с отделением слизисто-гноющей мокроты, кровохарканьем, реже легочным кровотечением. Диагноз подтверждается обнаружением аспергилл в мокроте, в смывах из бронхов или в аспирате, полученном непосредственно из очага поражения при бронхоскопии.

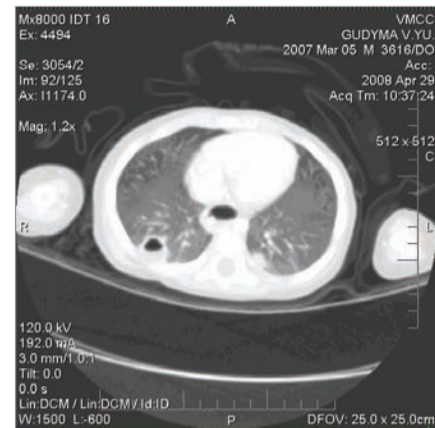


Рис. 9. Аспергиллома

Эхинококкоз легкого представляет собой кистозную стадию развития ленточного гельминта (*Echinococcus granulosus*). По частоте поражения эхинококкоз легких занимает второе место после поражения печени и наблюдается у 10-20% больных с этим заболеванием. Неосложненная киста вызывает редкий длительный кашель, иногда умеренные боли в грудной клетке и одышку. При прорыве кисты в бронх возникает мучительный кашель, при котором с мокротой выделяются обрывки хитиновой оболочки паразита, небольшое количество прозрачной жидкости и кровь. При прорыве в плевру развиваются типичные признаки острой эмпиемы плевры. Рентгенологически эхинококкоз легкого характеризуется наличием округлого образования с четкими контурами. При прорыве кисты в бронх внутри кисты возникает горизонтальный уровень жидкости. Излюбленной локализацией эхинококка в легких является верхняя правая доля.

Объем диагностических мероприятий при ССИ легких заключается в рентгенографии грудной клетки в двух проекциях (прямой и боковой), что позволяет определить локализацию и объем поражения. Ультразвуковое исследование органов грудной клетки дает возможность судить о консистенции образования, характере кровотока (доплерография), увеличении лимфатических узлов средостения и определить наличие жидкости в плевральной полости. Компьютерная томография является золотым стандартом диагностики при ССИ легочной ткани и позволяет получить наиболее полную информацию о локализации инфильтрата, его структуре, форме, наличии включений и очагов некроза, компрессии дыхательных путей, степени накопления контраста в опухолевой ткани, инвазии в соседние органы.

Таким образом, основной вопрос при наличии ССИ у детей заключается в том, является ли эта инфильтрация опухолевой или воспалительной. При подозрении на опухолевый генез инфильтрации пациент нуждается в дообследовании в специализированных клиниках и как можно более быстром начале соответствующей терапии. Задержка с началом лечения в подобной клинической ситуации снижает положительный эффект от проводимого лечения.

Литература

1. Таточенко В.К. Практическая пульмонология детского возраста. 2-е издание. М. 2001 г., 268 с.
2. Matthias Hofer. CT teaching manual, a systematic approach to CT reading // New York, Thieme med. publ. inc., 2007; p. 224.
3. Matthias Hofer. The chest x-ray, a systematic teaching atlas // New York, Thieme med. publ. inc., 2007; p. 224.
4. Roche N., Huchon G. Epidemiology of chronic obstructive pulmonary disease. Rev Prat 2004; 54(13): 1408-13.